Fortschritte auf dem Gebiete der Röntgenstrahlen
Herausgeber: Dr. **Albers-Schönberg**
Ergänzungsband 8

Archiv und Atlas

der normalen und pathologischen Anatomie

in typischen Röntgenbildern

Die angeborenen Verbildungen der unteren Extremitäten

von

Dr. **Georg Joachimsthal**
Privatdozent an der Berliner Universität

Leipzig
Georg Thieme

22500565536

Med
K29856

Fortschritte auf dem Gebiete der Röntgenstrahlen

Herausgeber: Dr. **Albers-Schönberg**

Ergänzungsband 8

Archiv und Atlas

der normalen und pathologischen Anatomie

in typischen Röntgenbildern

Die angeborenen Verbildungen der unteren Extremitäten

von

Dr. **Georg Joachimsthal**

Privatdozent an der Berliner Universität

Hamburg

Lucas Gräfe & Sillem

(Edmund Sillem)

1902

Die angeborenen Verbildungen

der

Unteren Extremitäten

von

Dr. **Georg Joachimsthal**
Privatdozent an der Berliner Universität

Mit 62 Röntgenbildern auf 9 Tafeln und 52 Abbildungen im Text



Hamburg
Lucas Gräfe & Sillem
(Edmund Sillem)
1902

15632766

WELLCOME INSTITUTE LIBRARY
Coll. WelMCmac
Coll.
No. WE

33292

Vorwort.

Die den Gegenstand des vorliegenden Heftes bildende Bearbeitung der angeborenen Verbildungen der unteren Extremitäten enthält ebenso wie meine als Teil II des Archivs und Atlas der normalen und pathologischen Anatomie in typischen Röntgenbildern erschienene Zusammenstellung der angeborenen Verbildungen der oberen Extremitäten, vorzugsweise meine eigenen, an klinischem Material gemachten Beobachtungen. Sie dürfte einen weiteren Beweis für den geradezu unschätzbaren Wert der Durchleuchtung bei der Erforschung der kongenitalen Bildungsfehler erbringen. Mehrere in den Atlas aufgenommene Skiagramme sind mir von den Herren Wirkl. Geheimen Rat Prof. Dr. v. Bergmann, Excellenz, Geheimrat Prof. Dr. J. Wolff (†), Priv.-Doz. Dr. Borchardt und Dr. Helbing-Berlin, Dr. Tschmarke und Reichardt-Magdeburg, Dr. Wuth-München, Stabsarzt Dr. Niehues-Bonn, Dr. Jacobs-Trier, Dr. Reiner-Wien und Dr. Natvig-Christiania in freundlichster Weise überlassen worden. Die in einzelnen Kapiteln besprochenen Präparate verdanke ich der Liebenswürdigkeit der Herren Geheimräte Prof. Dr. Olshausen-Berlin und Prof. Dr. Garré-Königsberg, der Herren Professoren Dr. Benda und Dr. v. Hansemann-Berlin. Endlich habe ich wiederum Herrn Prof. Dr. Pfitzner-Strassburg, der in einer Reihe meiner Beobachtungen durch die in dem Buche wiedergegebenen Rekonstruktionsbilder nach dem von ihm beschriebenen Verfahren wesentlich zur Klärung der Verhältnisse beitrug, sowie seinem Zeichner, Herrn E. Kretz, auch an dieser Stelle aufs verbindlichste zu danken.

Mit Rücksicht auf den vornehmlichsten Zweck des Archivs und Atlas ist auch in diesem Teil desselben der hauptsächlichste Wert auf die morphologischen Verhältnisse gelegt und der Theorie und der auf dem Gebiete der angeborenen Verbildungen so überaus grossen Litteratur nur, soweit dies unumgänglich nötig war, nachgegangen worden.

Bei den einer Therapie zugänglichen Anomalien ist auch dieser eine Besprechung zuteil geworden.

Der Verfasser.

Inhalt.

Seite

Vorwort III

Einleitung 1

I. Die sogenannten fötalen Amputationen 3

II. Die angeborenen Defekte der langen Röhrenknochen der unteren Extremität.

A. Die angeborenen Defektbildungen am Oberschenkel (mit Einschluss der Coxa vara congenita) 8

B. Die angeborenen Defektbildungen am Schienbein 13

C. Die angeborenen Defektbildungen des Wadenbeins 20

D. Die sogenannten Phocomelen 22

III. Die angeborenen Anomalien der Kniescheibe.

A. Mangel der Kniescheibe 24

B. Verdoppelung der Kniescheibe 25

C. Der angeborene Hochstand der Kniescheibe 28

IV. Überzählige Bildungen im Bereiche des Fusses 30

V. Defektbildungen im Bereiche des Fussskelets mit Einschluss des Spaltfusses 35

VI. Der partielle Riesenwuchs im Bereiche der unteren Extremität 39

VII. Die angeborenen Verrenkungen im Bereiche der unteren Extremität.

A. Beiträge zum Verhalten des Hüftgelenks bei der angeborenen Verrenkung 42

B. Die angeborenen Luxationen im Kniegelenk 52

VIII. Die angeborenen Verlagerungen des Fusses mit besonderer Berücksichtigung des angeborenen Klumpfusses 54

IX. Die Sirenenbildungen 60

Litteratur 62

Tafelerklärung 65

Digitized by the Internet Archive
in 2016

https://archive.org/details/b28125575

Einleitung.

Zur Erleichterung der Deutung der in den folgenden Kapiteln zu besprechenden Skiagramme schicke ich zunächst im Anschluss an die von Lambertz im ersten Hefte des Atlas der normalen und pathologischen Anatomie in typischen Röntgenbildern gemachten Darlegungen einige Bemerkungen über die normale Entwickelung der unteren Extremität voraus.

Bekanntlich erscheint die erste Anlage der unteren Gliedmassen beim menschlichen Embryo in der dritten Woche. Das kleine Höckerchen zur Seite des Rumpfes nimmt in der fünften Woche schon bestimmtere Gestalt an, ein distaler als Fuss vorgebildeter Teil gliedert sich ab; der proximale Abschnitt zerfällt durch eine Querfurche in Ober- und Unterschenkel; durch Einschnürungen kommt es zur Andeutung der einzelnen Zehen. Ebenso wie an der oberen liegt auch an der unteren Extremität die spätere Streckseite zunächst dorsal, die Beugeseite ventral. Im weiteren Fortgange der Entwickelung drehen sich beide Gliedmassen in entgegengesetztem Sinne um ihre Längsachse, und zwar die obere in höherem Grade als die untere. Auf diese Weise kommt am Oberarm die Streckseite nach hinten, am Oberschenkel nach vorn zu liegen; Radius und Daumen sind lateralwärts, Tibia und grosse Zehe medianwärts gelagert.

Bei der Entstehung des Extremitätenskeletts ist ein Stadium der häutigen, der knorpeligen und der knöchernen Anlage zu unterscheiden. Das letztere hat in seinen einzelnen Phasen für uns besondere Bedeutung, da wir das Auftreten der einzelnen Ossifikationskerne aufs bequemste an Röntgenbildern verfolgen können. An den Röhrenknochen bilden sich je ein Kern für die Diaphyse, einer oder mehrere für die Epiphysen. Eine Verschmelzung zu einem einzigen Knochenstück erfolgt erst, wenn das Längenwachstum beendet ist. Das Auftreten der einzelnen Knochenkerne geschieht dabei in einer bestimmten Reihenfolge:

Die Ossifikation der Diaphysen der langen Röhrenknochen beginnt in der achten Woche des Fötallebens am Femur und schreitet dann auf Tibia und Fibula fort. Die Ossifikation der Epiphysen erfolgt hier in der Weise, dass beim Femur vom Anfang des neunten Fötalmonats ab, sehr selten, so weit es sich um ein ausgetragenes Kind handelt, erst nach der Geburt, ein Kern in der distalen Epiphyse, bald nach der Geburt ein solcher im Caput femoris, ein weiterer einige Jahre später im Trochanter major entsteht. An der Tibia findet sich häufig noch vor der Geburt ein Kern in der proximalen Epiphyse; bis zum dritten Jahre folgt die distale Epiphyse, später zuweilen je ein Nebenkern in der Tuberositas und im Malleolus. An der Fibula erscheint zuerst ein distaler Kern bald nach dem entsprechenden der Tibia, bis zum fünften Jahre derjenige in der proximalen Epiphyse, später ein unbeständiger Nebenkern im Malleolus.

Am Tarsus beginnt die Verknöcherung im Calcaneus während des sechsten Fötalmonats, zuweilen aber erst im Verlaufe der beiden folgenden Monate. Meist folgt bald der Kern des Talus, auf dem Röntgenbilde durch seine proximale und tibiale Lage vom Calcaneus unterscheidbar. Häufig beginnt kurz vor der Geburt noch die Ossifikation des Cuboideum. Im ersten Lebensjahre folgt das Cuneiforme III und bis zum dritten oder vierten Jahre das Cuneiforme I und II, gleichzeitig oder wenig später auch das Naviculare. Vom Tuber calcanei bleibt ein grösserer Bezirk bis zum achten Jahre knorpelig und erhält dann einen besonderen

Ossifikationsherd. Die Metatarsalia verknöchern in der zehnten bis elften Woche des Embryonallebens derart, dass die Ossifikation in dem zweiten beginnt, und dass sich der Reihe nach das dritte, vierte und fünfte anschliessen. Vor dem ersten Mittelfussknochen ossificiert noch das Nagelglied der Grosszehe, hierauf in der elften bis dreizehnten Woche dasjenige der übrigenZehen. In der 14. Woche beginnt die Ossifikation der Basalphalangen, während die der Mittelphalangen erst im sechsten Monat einsetzt, ja, häufig noch beim Neugeborenen nicht begonnen hat.

Die Patella ossificiert im zweiten Lebensjahre, die Verknöcherung der beiden Sesambeine an dem Metatarsophalangealgelenk der Grosszehe erfolgt im zwölften Lebensjahre oder später.

Endlich wäre noch zu erwähnen, dass am fötalen Becken zwischen der neunten bis zwölften Woche von drei getrennten Punkten aus die Verknöcherung des Os ilium einsetzt. Am Ende des vierten oder zu Anfang des fünften Monats markiert sich ein Herd im absteigenden Sitzbeinast, dem in der Zeit vom Ende des fünften bis zum Ende des siebenten Monats ein solcher im horizontalen Ast des Schambeins folgt. Vom sechsten Lebensjahre ab bilden sich am Hüftbein noch eine Reihe weiterer Ossifikationscentren, und im 16.—18. Lebensjahre vereinigen sich seine drei Hauptbestandteile im Grunde der Pfanne durch Synostose.

I. Die sogenannten fötalen Amputationen.

Wie an den oberen Gliedmassen und zum Teil in Verbindung mit gleichartigen Verbildungen an diesen kommen auch im Bereiche der unteren Extremitäten Anomalien vor, bei denen mehr oder minder ausgedehnte Abschnitte fehlen, und der restierende Teil des Gliedes entweder vollkommen — selbst bis auf die Narbenbildung — einem Amputationsstumpf gleicht oder, was nach meinen Erfahrungen an den unteren Extremitäten seltener als an den oberen der Fall ist, noch mit kleinen zuweilen auch rudimentäre Nägel tragenden, warzenförmigen Erhabenheiten bedeckt ist. Ausserdem finden sich quasi als Vorstufen dieser sogenannten Spontanamputationen mehr oder minder tiefe cirkuläre Einschnürungen mit oder ohne elephantiastische Verdickung des peripherwärts von der Schnürfurche gelegenen Körperteiles. Endlich kombinieren sich die angeborenen Ab- resp. Einschnürungen noch mit anderen congenitalen Anomalien, Defekten einzelner Knochen, beispielsweise des Radius, und Klumpfussbildungen.

Fig. 1.
Fötale Amputationen an allen vier Extremitäten eines 5 Monate alten Mädchens.

Einige Beispiele meiner Beobachtungen werden die verschiedenen Vorkommnisse am besten illustrieren.

Fig. 1 zeigt das Verhalten eines fünf Monate alten weiblichen Kindes mit Abschnürungen im Bereiche aller vier Extremitäten. Das 5 cm lange Rudiment des linken Oberschenkels zeigt auf der Höhe des Stumpfes eine knopfartige Hervorragung und rings um dieselbe eine Einziehung der Haut. Es ist, ebenso wie dies bei den beiden 8 resp. 9 cm langen Rudimenten der Oberarme der Fall ist, aktiv und passiv frei beweglich. Rechts fehlt der Oberschenkel vollkommen. Die Haut zieht hier ohne Narbe, nur mit leichter Depression in der Pfannengegend, über das Becken hinweg.

Von fötalen Amputationen im Bereiche des Unterschenkels sind zwei Beispiele auf Tafel I, Fig. 1 und 2 im Röntgenbilde wiedergegeben. Es handelt sich um Föten aus der Sammlung der Berliner Universitäts-Frauenklinik. Der erste (Tafel I, Fig. 1) ist 35 cm lang und, wie wir auch aus dem Stande der Verknöcherung, namentlich des Beckens, schliessen können, sieben bis acht Monate alt. Der Knochenkern des Os ilium zeigt bereits deutlich die Form der Darmbeinschaufel. Vom dorsalen (hinteren) Rande geht ein dreieckiger kleiner dunkelkontourierter, nach dem Centrum spitz zulaufender Keil ab (nach Falk aus dem Processus candalis hervorgegangen). Von der Spitze dieses Keils zieht, besonders auf der linken Seite deutlich, eine Leiste zur Grenze zwischen mittlerem und hinterem Drittel des oberen Darmbeinrandes, welche

die Pars sacralis des Darmbeins abgrenzt. Weiterhin findet sich ein länglicher Knochenkern mit einer medialen geraden und einer lateralen konvexen Fläche, der dem oberen Ast des Sitzbeins entspricht. Endlich besteht ein kleinerer ovaler Knochenkern in dem oberen Ast des Schambeins. Im Kreuzbein finden sich Knochenkerne in den Körpern und Bögen der vier ersten Wirbel, es fehlen noch diejenigen in den Massae laterales. Beide Oberschenkel sowie der linke Unterschenkel zeigen Verknöcherungen der Diaphysen, der linke Fuss den dem Calcaneuskörper entsprechenden Kern. Der rechte Unterschenkel weist eine ausgeprägte Defektbildung auf. Das konisch zulaufende Rudiment der Tibiadiaphyse hat eine Länge von 2,2 cm (im Gegensatz zu einer Länge der linken Tibia von 3,6 cm). Neben ihm liegt der etwa 2,3 mm lange Fibulastumpf. Die peripheren Teile fehlen vollkommen. Bei dem zweiten, nur 29 cm langen Fötus (Tafel I, Fig. 2) ist in dem rechtsseitigen Unterschenkelstumpf nur ein $1\,^1/_2$ cm langes, distalwärts stark verschmälertes Stück der Tibia erkennbar. Die linke Tibia ist 3 cm lang. Von der linken Fibula fehlt jede Andeutung. Man konstatiert weiterhin einen totalen Defekt des rechten Radius mit gleichzeitigem Fehlen des entsprechenden Daumens und seines Mittelhandknochens. Was hier den Stand der Ossifikation des Beckens anlangt, so sieht man einen grossen Knochenkern im Darmbein, weiterhin einen länglich ovalen Kern im linken oberen Sitzbeinast. Cranialwärts und nach rechts von demselben findet sich, schräg von links oben nach rechts unten verlaufend, der Knochenkern des rechten oberen Sitzbeinastes, welcher über die Mittellinie hinaus etwas nach links verschoben ist. In den oberen Schambeinästen finden sich noch keine Knochenkerne, desgleichen fehlen solche in der Massae laterales des Kreuzbeins. Verknöchert sind die Körper der drei ersten und die Bögen der beiden ersten Kreuzbeinwirbel. Es handelt sich demnach um einen Fötus, der, da die Ossifikation erst bis zum dritten Wirbel vorgeschritten ist, und der Knochenkern im Schambein fehlt, aus dem Ende des fünften Monats stammen wird.

Fig. 2.
Spontanamputationen an beiden Händen und dem linken Fuss einer 17jährigen Patientin.

Fig. 3.
Skizze des Röntgenbildes auf Tafel I, Fig. 3.

Eine Abschnürung im Bereiche des linken Fusses mit gleichzeitiger tiefer Schnürfurchenbildung in dem entsprechenden sehr verkürzten Unterschenkel und Spontanamputationen an beiden Händen zeigt eine 17 jährige, z. Z. in dem Samariterhaus zu Cracau bei Magdeburg untergebrachte Patientin Anna M., von der Fig. 2 und das auf Tafel I, Fig. 3 wiedergegebene Röntgenbild gefertigt sind.

In der Familie der Kranken ist keine ähnliche Bildung zu verzeichnen. Die Eltern sowie sieben Geschwister sind normal. Die bei der Patientin bestehenden Anomalien wurden sofort nach der Geburt bemerkt. Verwachsungen zwischen den verstümmelten Fingern sollen

im ersten Lebensjahre auf operativem Wege beseitigt worden sein. Das Mädchen, das Vorzügliches in der Herstellung von Handarbeiten leistet, trägt linkerseits einen Schienenstiefel, mit dem es ohne die geringste Belästigung geht.

Der linke Unterschenkel erweist sich gegenüber dem rechten um 14 cm verkürzt. Er endigt als ein zweifaustgrosser, runder, nach unten etwas spitz zulaufender Klumpen von 11 cm Länge, $9^1/_2$ cm grösster Breite, der durch eine tiefe, wie durch ein enges Gummiband hervorgerufene, fast bis auf den Knochen gehende, auch auf dem Röntgenbilde deutliche Schnürfurche ringförmig von dem übrigen Unterschenkel abgegrenzt ist. Die Schnürfurche befindet sich $17^1/_2$ cm unterhalb des unteren Randes der Patella. Die den Klumpen überziehende Haut ist sehr dick, etwas ödematös, an der Vorderseite mit Falten und Buchten versehen, an der Rückseite glatt. Auffallend ist ein eigentümlicher Hautzipfel, der, im oberen Drittel der Vorderseite mit 2 cm breiter Basis entspringend, sich, allmählich spitzer werdend, nach oben bis dicht über die Schnürfurche begiebt und dort mit einem rundlichen, erbsengrossen Ende angewachsen ist, so dass zwischen ihm und der von ihm überbrückten Haut ein freier, für einen dicken Bleistift bequem passierbarer Raum bleibt. Die Haut an der Unterseite des Klumpens hat durchaus den Charakter der Hackenhaut; sie ist dick und mehr weisslich, während die seitliche Haut, ziemlich scharf abgegrenzt, mehr rötlich ist und nach der Angabe der Patientin manchmal Taubheits- und Kältegefühl zeigt. Im übrigen ist die Sensibilität der Haut des Klumpens überall gleichmässig normal. Man fühlt in demselben deutlich Knochen. An dem von dem deformen Unterschenkel in Seitenlage gefertigten Skiagramm (Tafel I, Fig. 3) und der nach diesem gefertigten Skizze Fig. 3 erkennt man zunächst mit grosser Deutlichkeit die tiefe Schnürfurche der Haut im untersten Drittel sowie die vielfachen Faltungen in dem distalwärts gelagerten Klumpen. An den beiden unten mit einander verwachsenen Knochen selbst findet sich keinerlei Rinnenbildung. Peripher von der Furche ist namentlich die Tibia nach vorn konkav geschweift und wie durch eine von aussen einwirkende Kraft, die man in der oben erwähnten Hautfalte an der Vorderfläche des Klumpens suchen könnte, nach vorn und oben gezogen. An die Unterfläche der Tibia schliesst sich ein nur als Calcaneusrest zu deutender Knochen mit annähernd rechteckigem Durchschnitt an, von oben nach unten ca. 5 cm, von vorn nach hinten 2 cm lang.

Fig. 4.
Abschnürungen und Verwachsungen an den linken Zehen eines 12jährigen Knaben.

An den Händen sind nur die kleinen Finger normal; die übrigen zeigen meist im Bereiche der zweiten Phalangen Spontanamputationen. Linkerseits sind die Weichteile beider ersten Glieder des Zeige- und Mittelfingers miteinander verwachsen, die Phalangen, auch nach Ausweis des Röntgenbildes, indess getrennt vorhanden. Am distalen Ende dieser beiden Glieder hängt der Rest der Finger als kleines nagelloses Klümpchen, in dem die Durchleuchtung keinerlei Knochenkerne erkennen lässt.

Das soeben erwähnte gleichzeitige Vorkommen von Abschnürungen und Verwachsungen an den Fingern zeigt in analoger Weise an den Zehen des linken Fusses das in Fig. 4 wiedergegebene Bild eines jetzt zwölfjährigen Patienten. Die Hände des überdies mit einer offenbar durch einen amniotischen Strang bewirkten Zweiteilung der Nase behafteten Knaben zeigen Spontanamputationen in der Höhe der ersten Interphalangealgelenke des linken Daumens, Ring- und kleinen Fingers, Einschnürungen in der Mitte der Endglieder des Zeige- und Mittelfingers.

Rechterseits finden sich ähnliche Einkerbungen am ersten Ring- und zweiten Kleinfingergliede; von den durch Syndaktylie verbundenen Rudimenten der Zeige- und Mittelfinger grenzt sich ein weiterer Zeigefingerrest durch eine tiefe Furche dergestalt ab, dass nur noch eine häutige Verbindung bestehen bleibt. Auch im Bereiche der ersten Glieder des Mittel- und Ringfingers besteht eine Syndaktylie.

Der rechte Fuss erweist sich als normal. Am linken besteht eine Spontanamputation am distalen Ende der ersten Phalanx der grossen Zehe sowie eine Verschmelzung der vorderen Enden der zweiten und dritten gleichfalls nagellosen Zehen. Das Röntgenbild (Tafel I, Fig. 5) zeigt in der grossen Zehe noch ein proximales Rudiment der Endphalanx, in der zweiten Zehe ein Fehlen der zweiten und dritten Phalanx, während an den übrigen Zehen die Knochen in normaler Weise vorhanden und ausgebildet sind.

Fig. 5.
9 Monate altes Mädchen mit cirkulärer Schnürfurche an linken Unterschenkel und linksseitigem Klumpfuss.

Fig. 6.
Die in Fig. 5 abgebildete Patientin im 8. Lebensjahre.

Fig. 5 und 6 zeigen endlich im ersten und achten Lebensjahre ein und dieselbe von mir wegen eines linksseitigen Klumpfusses im Jahre 1900 durch Tenotomie der Achillessehne und einen redressierenden Verband erfolgreich behandelte Patientin, die noch jetzt an der Grenze des mittleren und unteren linken Unterschenkeldrittels eine seit der Geburt vorhanden gewesene cirkuläre Schnürfurche erkennen lässt. Die Furche ist mit den Jahren flacher geworden. Auch hier sind die Knochen, wie das Röntgenbild (Tafel I, Fig. 4) erkennen lässt, von der Schnürfurche unbeeinflusst geblieben. Zur Zeit zeigen beide Beine gleiche Länge. Der geringere Umfang des linken Unterschenkels erklärt sich zum Teil durch die bei allen geheilten Klumpfüssen wiederkehrende Wadenformation, auf die wir bei der Besprechung des Klumpfusses noch zurückkommen.

In den hier zusammengestellten Fällen, in denen wiederum wie bei den von mir beobachteten Kranken mit Spontanamputationen im Bereiche der oberen Gliedmassen im Gegensatz zu den Kranken mit sonstigen Missbildungen Erblichkeitsverhältnisse keinerlei Rolle spielten, dürfte wohl zweifellos das ätiologische Moment in äusseren mechanischen Einwirkungen zu suchen sein. Ich verweise in dieser Beziehung auf die von mir bei der Besprechung der angeborenen Verbildungen der oberen Extremitäten zusammengestellten Argumente für die Annahme der Entstehung der Ab- und Einschnürungen unter dem Einfluss amniotischer Störungen. Neuerdings ist es wiederum Jacob Wolff bei einem $6^1/_2$ monatlichen Fötus, der in toto mit Eihüllen und Placenta abging, gelungen, eine vollständige Erhaltung des abschnürenden Fadens nachzuweisen. Dieser letztere, 10 cm lang, entsprang an der Amniontasche zur rechten Seite der Nabelschnurinsertion und zog als starker, gedrehter Strang zur rechten Hand des Fötus. Hier hatte er die Endphalangen des Ring- und Mittelfingers, mit denen er fest verwachsen war, abgeschnürt. An der linken Hand fand sich — höchst wahrscheinlich durch einen zweiten Faden bedingt — der gleichfalls aus der Lücke im Amnion neben der Nabelschnur entsprang, 4 cm lang war und im unteren Drittel nach der Placenta zu ein Kölbchen trug (höchstwahr-

scheinlich eine abgeschnürte Phalanx) — eine Abtrennung von zwei Phalangen des kleinen Fingers, Syndaktylie des Ring- und Mittelfingers.

Die in meinem letzterwähnten eigenen Falle vorhanden gewesene Kombination einer Schnürfurche am Unterschenkel mit Klumpfussbildung auf derselben oder auch auf der entgegengesetzten Seite ist in einer kleinen Anzahl in der Litteratur verzeichneter Fälle gefunden worden. Stets war bei diesen indess der peripher von der Einschnürungsstelle gelegene Abschnitt der Extremität durch ödematöse resp. elephantiastische Zustände oder daneben noch durch Verstümmelungen an den Zehen in hohem Grade verunstaltet. So berichtet Koch über ein drei Monate altes Kind mit einer $2\,^1/_2$ cm oberhalb der rechten Ferse rings um den Unterschenkel gehenden Schnürfurche. Die dicht aneinanderliegenden Wände derselben liessen sich durch Fingerdruck leicht von einander entfernen, so dass alsdann der Grund der Furche sichtbar wurde, auf welchem man unmittelbar unter der Sonde den nur von einem dünnen, gespannten, etwas glänzenden Hautlappen bedeckten Knochen fühlte. Die Tiefe der Furche bezw. die Höhe ihrer steilen Wände betrug ringsum an allen Stellen 7—8 mm. Der distal von Einschnürung gelegene Teil des Unterschenkels war enorm ödematös geschwollen, ebenso der Fuss. Dieser letztere befand sich in hochgradiger Klumpfussstellung. Die Zehen waren verkümmert und erschienen als kleine, knopfförmige Anhänge. Der linke Fuss zeigte die Erscheinungen des gewöhnlichen hochgradigen Klumpfusses, ohne dass an der linken Extremität Zeichen amniotischer Ein- oder Abschnürungen vorhanden waren. An den Fingern fanden sich gleichfalls Verstümmelungen. Bei einem von Marchand beschriebenen weiblichen Fötus von sieben bis acht Monaten fand sich in der Mitte des linken Unterschenkels eine tiefe cirkuläre Schnürfurche; der unterhalb derselben gelegene Teil war wieder ödematös geschwollen. Rechts bestand Pes varus. Ausserdem zeigten mehrere Finger Abschnürungen und Verwachsungen. In einem von Redard publizierten Falle konstatierte man im unteren Drittel des Unterschenkels eine tiefe Schnürfurche und an dem entsprechenden Fuss eine leichte Valgusstellung. Das untere Drittel des Unterschenkels sowie der Fuss waren auch hier stark ödematös geschwollen. Die Zehen waren atrophisch und ohne scharfe Form, aber mit Nägeln versehen. Der rechte Fuss stand ebenfalls in leichter Valgusstellung, war aber sonst normal. An den Fingern fanden sich mehrfach rudimentäre Bildungen, Abschnürungen und Syndaktylien.

Dass in diesen Fällen auch die perverse Stellung des Fusses mit dem Zuge amniotischer Stränge in Verbindung zu bringen ist, gewinnt an Wahrscheinlichkeit nach einer von Jensen gegebenen Beschreibung eines weiblichen Fötus vom sechsten oder siebenten Monate mit linksseitigem Klumpfuss, bei dem die Varusstellung dadurch bedingt war, dass der Fuss durch ein vorn am Fussrücken inseriertes amniotisches Band in diese Stellung hineingezwängt war.

Während der ein- und abschnürenden Wirkung der amniotischen Stränge gegenüber die Weichteile ohne weiteres nachgeben, scheinen die knöchernen Teile hier in höherem Grade widerstandsfähig zu sein. Wenigstens war ich weder bei der in Fig. 2 noch bei der in Fig. 4 u. 5 abgebildeten Patientin imstande, an der Stelle der Schnürfurche auf dem Röntgenbilde eine auch nur angedeutete Einkerbung von Tibia und Fibula zu konstatieren. Dasselbe berichtet Reinbach von einem fünfjährigen Mädchen, welches neben allerhand unbedeutenden Missbildungen an Nase, Augenbrauen und Oberlippe sowie amniotischen Einschnürungen an den Fingern der rechten Hand und den Zehen des linken Fusses eine tiefe ringförmige Einschnürung des rechten Unterschenkels mit unförmiger elephantiastischer Verdickung des distal davon gelegenen Teiles des Unterschenkels und Fusses mit zur Welt gebracht hatte. Auch hier zeigte sich auf dem Skiagramm keinerlei Wirkung der Schnürfurche auf die Knochen des Unterschenkels.

II. Die angeborenen Defekte der langen Röhrenknochen der unteren Extremität.

A. Die angeborenen Defektbildungen am Oberschenkel (mit Einschluss der Coxa vara congenita).

Angeborene Defektbildungen am Oberschenkel sind relativ seltene Anomalien. Ich selbst habe dieselben zweimal am Lebenden zu sehen und mittelst des Röntgenverfahrens zu studieren Gelegenheit gehabt.

Meine erste Beobachtung betraf einen Knaben, den ich schon im Alter von vier Wochen und von neuem nach $2\,^1/_4$ Jahren zu untersuchen Gelegenheit hatte. Aus gesunder, von Missbildungen freier Familie stammend, in Steisslage unter Anwendung von Kunsthilfe geboren, zeigte er, als ich ihn zum ersten Male sah, eine Körperlänge von 53 cm und, abgesehen von den sogleich zu beschreibenden Störungen, eine gute und kräftige Entwickelung seines Körpers. Zunächst fand sich an dem rechten Kopfnicker eine fast den ganzen Muskel einnehmende, spindelförmige Anschwellung. Kopf, Rumpf und obere Gliedmassen waren wohlgebildet, das linke Bein dagegen sehr wesentlich gegenüber dem rechten verkürzt. An dieser Verkürzung partizipierte allein der Oberschenkel, während die Entfernung von der Kniegelenkspalte bis zum Malleolus externus beiderseits 11 cm, die Länge des Fusses 7 cm betrug. An Stelle des linken Oberschenkels fand sich ein kurzes, sehr dickes, klumpiges Gebilde, in dem man deutlich Knochen durchfühlte und die sich stark verwölbende Muskulatur, an der Hinterseite die stark gespannten Beugesehnen, abtasten konnte. An dem Knochen liess sich aussen, etwa 5 cm von der Kniegelenkspalte entfernt, ein vermutlich dem Trochanter entsprechender Endpunkt bestimmen. Im Kniegelenk waren Flexion und Extension, im Hüftgelenk Flexion und Adduktion in normaler Weise ausführbar, während die volle Streckung und Abduktion des leicht auswärts rotiert stehenden Oberschenkels auf Schwierigkeiten stiessen. Unterschenkel und Fuss zeigten im übrigen die normale Gestaltung.

Fig. 7.
$2\,^1/_4$ Jahre alter Knabe mit angeborenem Defekt des oberen Endes des rechten Oberschenkels.

An dem s. Z. aufgenommenen Röntgenbilde Tafel II, Fig. 1 endet der obere Teil des rechten Femur in der für einen Neugeborenen charakteristischen etwa der eines oberen Humerusendes analogen Form. Ein Knochenkern für die obere Epiphyse ist noch nicht vorhanden. Links läuft die ca. 4 cm lange Femurdiaphyse konisch zu, um am oberen Ende mit einer kleinen Anschwellung zu enden. Das proximale Femurende ist hier nach oben luxiert; denn es überragt, entgegen der Norm, die Gegend des Y-förmigen Knorpels um ca. $1\,^1/_2$ cm. Die untere Epiphyse des Femur und die obere Tibiaepiphyse zeigen in normaler Weise ihre Ossifikationskerne. Im Unterschenkel sind beide Knochen ausgebildet.

Der Knabe hat sich während der bis zur zweiten Untersuchung verflossenen 2 Jahre vortrefflich entwickelt. Das s. Z. konstatierte Haematom des Kopfnickers hat sich, ohne Spuren zu hinterlassen, zurückgebildet. Beide Unterschenkel und Füsse haben die gleiche Zunahme erfahren, der Längenunterschied zwischen beiden Beinen ist indes, und zwar lediglich auf Kosten des linken Oberschenkels, wesentlich auffallender geworden. Steht der Knabe (Fig. 7) auf seinem rechten Bein, so reicht die Ferse des linken nur bis zur Grenze des oberen und mittleren rechten Unterschenkeldrittels. Die Beweglichkeit im Knie, an dem man übrigens,

ebenso wie bei der ersten Untersuchung, eine Patella vermisst, ist normal. Der Unterschenkel steht meist flektiert und auswärtsrotiert. Die Einwärtsrotation, Extension und Abduktion sind sehr beschränkt, die Adduktion in normaler Weise möglich.

Interessante Verhältnisse enthüllt uns das nunmehr angefertigte Röntgenbild (Tafel II, Fig. 2). Der rechte Oberschenkelknochen hat sich in normaler Weise entwickelt, eine Länge von 22 cm erreicht und die normale Gestalt angenommen. Der dem Caput femoris entsprechende Ossifikationskern steht unter dem Pfannendach dicht gegenüber dem Y-förmigen Knorpel. Im Gegensatz dazu ist der linke Oberschenkelknochen nur 10,5 cm lang. Der Kern seiner unteren Epiphyse hat sich, ähnlich wie auf der normalen Seite, weiter bis zur nahen Anlagerung an die Diaphyse vergrössert. Eine obere Epiphyse fehlt vollkommen, das obere, gegen früher wesentlich breiter gewordene Stück der Diaphyse ist etwas nach innen abgebogen und wie bei einer angeborenen Hüftluxation an dem Darmbein entlang heraufgerückt, so dass nunmehr der Horizontalabstand seiner Spitze von dem Pfannenknorpel reichlich 3 cm beträgt.

In dem zweiten Falle handelte es sich um ein siebenjähriges Mädchen, das ich in Gemeinschaft mit Herrn Kollegen Feilchenfeld aus Charlottenburg am 30. Januar 1900 der Berliner medizinischen Gesellschaft demonstrieren konnte. Es ist das neunte Kind unter elf Geschwistern. Die Eltern sind nicht blutsverwandt; ihre zehn anderen Kinder waren normal entwickelt, vier von ihnen sind noch am Leben. Das in Rede stehende Kind hat mit $2^1/_2$ Jahren laufen gelernt. Zu dieser Zeit zeigte sich eine in ihrer Intensität sehr wechselnde, durch einen Herzfehler bedingte Blaufärbung. Herr Kollege Feilchenfeld konnte betreffs des allgemeinen Gesundheitszustandes folgenden Befund erheben:

Fig. 8. Fig. 9.

Defekt der Kopfepiphyse des rechten Femur, kombiniert mit linksseitiger Coxa vara. (7jähriges Mädchen.)

Die Herzgrenzen sind um einen halben Finger breit nach links verbreitert, ein starkes systolisches Geräusch ist über dem ganzen Herzen zu hören, am stärksten links vom Brustbein über dem dritten Rippenknorpel. Das Geräusch ist auch auf dem Rücken sehr deutlich, am lautesten in der Mitte des linken Schulterblattes in der Höhe des vierten Brustwirbels. Der Puls ist an beiden Radialarterien absolut nicht zu fühlen, die Pulszahl, an der Carotis gezählt, ergiebt eine Frequenz von 104 in der Minute; man fühlt hier eine kleine, leicht unterdrückbare Welle. Über der Herzbasis ist bei flach aufgelegter Hand ein leichtes Schwirren festzustellen. Die allgemeine Cyanose ist stark ausgesprochen, die Lippen sind gewulstet, dick, blaurot. Die Conjunctivae bulbi und palpebrarum sind stark injiziert, die Venen im Augenhintergrunde stark erweitert; zahlreiche blaurote, oberflächliche Narben, von Kratzwunden herrührend, zeugen von der schlechten Ernährung der Haut. Die Endphalangen der stark blaugefärbten Finger sind kolbig aufgetrieben, die Nägel hart und verdickt. Die Temperatur beträgt, in der Achselhöhle gemessen, 35,8, im Rectum 37,6. Meist besteht mässige Dyspnoe. Die Intelligenz des Kindes entspricht ungefähr einem Alter von vier Jahren.

An den unteren Gliedmassen ergaben sich nach meinen Feststellungen folgende Veränderungen (s. Fig. 8 u. 9):

Die rechte untere Extremität erwies sich gegenüber der linken als wesentlich verkürzt, und zwar, wie die genauere Messung ergab, lediglich auf Kosten des Oberschenkels, der von dem als Trochanter anzusprechenden Punkt bis zur Kniegelenkspalte um 4 cm kürzer erschien als links, während im Gegensatz dazu Unterschenkel und Fuss beiderseits nicht nur die gleiche Länge, sondern an entsprechenden Punkten auch den gleichen Umfang aufwiesen. Das rechte Bein befand sich bei gewöhnlicher Stellung in starker Auswärtsrotation. Die Einwärtsrotation gelang nur bei gleichzeitiger und zwar mit dieser Bewegung zunehmender Flexion, so dass, wenn die Grenze der Einwärtsrotation erreicht war, das Hüftgelenk in einem Winkel von etwa 45° gebeugt erschien. Das Kniegelenk war in normaler Weise zu flektieren; an der vollkommenen Streckung fehlte ein Winkel von etwa 15°. Eine Patella war ich nicht im stande zu fühlen. Wenn das Kind stand und ging, so beugte es das linke Knie- und Hüftgelenk in vermehrtem Masse und glich auf diese Weise die Differenz beider Beine so aus, dass sich das Becken auf beiden Seiten in annähernd gleicher Höhe befand, und auch eine statische Skoliose vermieden wurde.

Der Trochanter überragte die Roser-Nélatonsche Linie um etwa 2 cm und zwar nicht nur auf der Seite der Verkürzung, sondern auch auf der entgegengesetzten Seite. Wenn man das Kind von hinten her betrachtete, so gewährte die starke Prominenz der Trochanterengegend mit der beträchtlichen Neigung des Beckens nach vorn und der Lordose der Lende durchaus den Eindruck, als ob wir es mit einer doppelseitigen Hüftverrenkung zu thun hätten.

Die genaueren Verhältnisse des Skelets enthüllt das Röntgenbild (Tafel I, Fig. 6). Es zeigt zunächst an der rechten Seite die beträchtliche Verkürzung des Oberschenkels. Es zeigt ferner, dass der oberste Teil des Femur, der der Kopfepiphyse entspricht, vollkommen fehlt. Da der Oberschenkel durch den erwähnten Mangel keinen Halt an dem Becken findet, so ist er naturgemäss nach oben luxiert.

Ein sehr merkwürdiges Verhalten zeigt im Gegensatz dazu die linke Seite. Hier sehen wir, dass sich der Kopf in der Pfanne befindet, dass sich dagegen der Schenkelhalswinkel von seiner normalen etwa 128° betragenden Grösse auf etwa 80° verkleinert hat.

Endlich fand ich noch an dem Kadaver eines männlichen, 40 cm langen Neugeborenen (Tafel II, Fig. 3) der Sammlung der hiesigen Frauenklinik, dessen Durchleuchtung ich mit freundlicher Erlaubnis des Herrn Geh.-Rat Olshausen vorgenommen habe, neben vollständigem Mangel beider Arme, beider Wadenbeine, der fünften Zehen und ihrer Mittelfussknochen beiderseitige Oberschenkeldefekte. Rechts fehlte der Knochen in seiner ganzen Ausdehnung. An Stelle des linken Femur fand sich ein annähernd horizontal stehendes, medialwärts konisch zulaufendes, ca. 5 cm langes Rudiment, das offenbar der Femurdiaphyse entsprach. Vom Becken war nur das Os ilium und os ischii verknöchert. Beide Füsse befanden sich in starker Valgusstellung.

Es kann an dieser Stelle nicht meine Aufgabe sein, des genaueren auf die bisherige Kasuistik der Oberschenkeldefekte einzugehen, zumal dieselbe in letzter Zeit von Adrian im Anschluss an zwei Beobachtungen der Strassburger chirurgischen Klinik zusammengestellt und eingehend erörtert worden ist. Da es sich nur in einem kleinen Bruchteil der von diesem Autor gesammelten 45 Fälle (einige weitere hat vor kurzem Klaussner[1]) mitgeteilt) um anatomisch untersuchte Individuen handelt, und zur Entscheidung der Frage der Ausdehnung der

[1]) Neuerdings sind weitere Beobachtungen von Reiner, Blencke (Zeitschr. f. orthopäd. Chir. Bd. IX, Heft 4) und auf dem 1. Congress der Deutschen Gesellschaft für orthopädische Chirurgie (1902) von Drehmann mitgeteilt worden. Reiner's und Drehmann's Befunde an Röntgenbildern zeigen, dass gelegentlich eine spätere Verknöcherung des oberen verkümmerten Femurendes zu stande kommt. Es handelt sich dann um eine hochgradige Coxa vara, in welche ausser dem Schenkelhals das obere Oberschenkelende eingezogen ist.

Hypoplasie bisher nur bei einem von Lotheisen in der Innsbrucker chirurgischen Klinik beobachteten Kinde das Röntgenverfahren herangezogen werden konnte, dürften die bisherigen Angaben über das Häufigkeitsverhältnis der totalen und partiellen Defekte wenig massgebend sein — mit Rücksicht darauf, dass eine blosse Palpation in dieser Hinsicht vor Irrtümern nicht schützt. Ich beschränke mich daher darauf, hier im Anschluss an meine eigenen Fälle einige besonders bemerkenswerte Punkte hervorzuheben.

Es gehört sonst zu den grössten Seltenheiten, dass bei einem Defekt eines central gelegenen Knochens die peripheren Teile der Extremität ganz normal gebildet sind. So pflegen beim Mangel des Radius der Daumen mit seinem Mittelhandknochen, beim Defekt der Tibia die grosse Zehe und das erste Metatarsale zu fehlen, während die Defektbildungen der Ulna und der Fibula sich in der Regel mit gleichzeitigem Mangel ulnar- resp. fibularwärts gelegener Teile von Hand und Fuss vergesellschaften. Reine Defekte des Humerus bezw. einzelner Teile desselben bei normalem Verhalten der distal gelegenen Extremitätenteile scheinen überhaupt nicht vorzukommen. Dagegen ist in einem Drittel der bisher publizierten Fälle von Hypoplasie des Oberschenkels — wie bei unseren beiden Kranken — eine gute Ausbildung der distal gelegenen Teile des Gliedes konstatiert worden. In der Regel hatten bei einseitigem Defekt Unterschenkel und Fuss der verbildeten Seite eine gleiche Längenentwickelung wie diejenigen der gesunden Seite erfahren. Die beim Gehen störende Differenz wurde entweder wie bei dem an erster Stelle von mir besprochenen Knaben durch eine Korksohle ausgeglichen, oder die Kranken benutzten besondere, am Unterschenkel befestigte Stützapparate, die die Verkürzung ausglichen und in einem künstlichen Fuss endigten. In einem von Grisson mitgeteilten Fall bediente sich der Patient an Stelle des ihm verordneten Apparates einer roh gezimmerten Krücke, an welcher in richtiger Höhe ein Trittbrett wie an einer Stelze befestigt war. Auf dieses setzte er beim Gehen den betreffenden Fuss auf und war so im stande, stundenweite Wege zurückzulegen.

Fig. 10.
Doppelseitige angeborene Schenkelhalsverbiegung. (5 jähriges Mädchen.)

Einen ganz besonders interessanten Ausweg, um die Ungleichheiten beider Beine in gewissem Sinne auszugleichen, hat die Natur in unserem zweiten Falle gefunden. Während rechts der Oberschenkelknochen, dem der oberste der Kopfepiphyse entsprechende Teil fehlt, naturgemäss nach oben luxiert ist, da er durch den erwähnten Mangel keinen Halt an dem Becken findet, sehen wir, dass sich der Kopf linkerseits in der Pfanne befindet, dass sich dagegen der Schenkelhalswinkel von seiner normalen, etwa 128° betragenden Grösse auf etwa

80° verkleinert hat, wodurch naturgemäss die Länge auch dieses Oberschenkels wesentlich vermindert wird.

Ich möchte als Analoga hierfür drei Beobachtungen heranziehen, die vor kurzem einerseits von Albert, andererseits von Alsberg publiziert worden sind. Es hatten sich an den am Präparat studierten Fällen von Albert zu einseitigen Hüftluxationen Schenkelhalsverbiegungen der anderen Seite gesellt; der von Alsberg klinisch beobachtete Fall bot dieselbe Kombination. Offenbar ist hier die Schenkelhalsverbiegung oder Coxa vara die Folge der stärkeren Beanspruchung der ursprünglich gesunden Seite gewesen. Dass es sich bei unserer Kranken um ähnliche Verhältnisse handelt, ist zweifellos. Die Entstehung der Deformität wurde bei derselben offenbar durch eine abnorme Knochenweichheit, die möglicherweise auf Rachitis zu beziehen ist, möglicherweise aber auch mit dem angeborenen Herzfehler in Verbindung steht, begünstigt. Da sich auf diesem Wege die Ungleichheiten beider Beine in gewissem Sinne ausglichen, so können wir hier der Schenkelhalsverbiegung eine gewissermassen funktionelle Bedeutung nicht absprechen.

Andererseits ist auch die Möglichkeit nicht von der Hand zu weisen, dass die linksseitige Coxa vara ebenso wie der rechtsseitige Femurdefekt eine angeborene Anomalie darstellen. Durch die Arbeiten von Kredel, Kirmisson, Mouchet und Aubion kennen wir eine Coxa vara congenita. Ich selbst konnte im Jahre 1899 über das Vorkommen einer doppelseitigen angeborenen Schenkelhalsverbiegung im Sinne einer Verkleinerung beider Schenkelhälse bei einem fünfjährigen Mädchen berichten, dessen sechsjähriger Bruder wegen einer doppelseitigen angeborenen Hüftluxation dem Lorenzschen Repositionsverfahren unterzogen worden war. Das in Fig. 10 wiedergegebene von dieser Kranken gewonnene Skiagramm zeigt eine Verkleinerung des Schenkelhalswinkels rechts auf 70°, links auf 90°. Ein auf Tafel III, Fig. 1 reproduciertes mir von Herrn Kollegen Reiner in Wien freundlichst überlassenes Skiagramm zeigt eine Coxa vara congenita an einem in toto verkürzten und in seinen Dickendimensionen verjüngten Oberschenkelknochen. Es stammt von einem acht Jahre alten Mädchen mit einer fast ausschliesslich auf den Oberschenkel entfallenden Verkürzung der rechten unteren Extremität von 12 $^1/_2$ cm. Auf dem Röntgenbilde steht der Mittelpunkt des Femurkopfes rechts 25 mm unterhalb der Trochanterspitze, während er sich links 15 mm oberhalb derselben findet. Der Neigungswinkel des Schenkelhalses beträgt kaum 100°, während er in der Norm einen Winkel von 126—129° zeigt.

Einige Male hatten — ebenso wie mir dies bei meinem ersten Falle möglich war — die Beobachter Gelegenheit, die Patienten mit Oberschenkeldefekten in verschiedenem Lebensalter zu untersuchen und die weitere Entwickelung des deformen Gliedes zu verfolgen.

In dem Falle von Veiel war noch im 15. Lebensjahr keine Spur des Oberschenkelknochens nachzuweisen. In diesem, wie in einem von Redard beobachteten analogen Falle handelt es sich offenbar um totale Defekte. Dagegen war bei dem von Grisson beschriebenen Kranken, nachdem im Alter von 2 $^3/_4$ Jahren kein Knochen palpabel gewesen war, bei einer erneuten Untersuchung nach 6 $^1/_2$ Jahren festzustellen, dass ein „Trochanter" gebildet, dass Hüft- und Kniegelenk getrennt vorhanden und frei beweglich waren. Weiterhin war eine Patella, die man gleichfalls früher vermisst hatte, aufzufinden. Wie Lange mitteilt, konnte Lorenz zunächst bei einem zwei Jahre alten Mädchen den Trochanter major und die Condylen des rechten Oberschenkels deutlich fühlen; eine Diaphyse war durch ein kurzes, knöchernes Verbindungsstück nur gerade angedeutet. Ein Jahr später waren Trochanter major und Condylen durch ein etwa 9 cm langes Knochenstück verbunden. Ferner wurde eine kongenitale Luxation des Hüftgelenks konstatiert. Bei einem anderen Mädchen war bei der ersten Untersuchung im Alter von drei Jahren ein Diaphysenteil am rechten Oberschenkel überhaupt nicht zu fühlen. Der Trochanter ging unmittelbar in die Condylen über. Nach zwei Jahren hatte der Oberschenkelknochen eine Länge von 13 cm erlangt und erwies sich im Hüftgelenk nach hinten luxiert.

Ebenso hatte sich bei einem von Weinrich im Alter von elf Monaten beschriebenen und später von Adrian im Alter von $6\,^1/_2$ Jahren von neuem untersuchten Knaben der defekte, nach oben luxierte Oberschenkel von 10 auf $19\,^1/_2$ cm verlängert.

Im Gegensatz zu den bisher auf rein klinischen Untersuchungen basierenden Feststellungen, wobei, wie dies die vorher gegebene Zusammenstellung wohl ohne weiteres zeigt, die Deutung der einzelnen Teile des defekten Knochens eine vielfach rein willkürliche war, bietet uns das Röntgenverfahren heutzutage die Möglichkeit, uns nicht nur in einem bestimmten Lebensalter ein klares Bild der vorliegenden Verbildung des Knochens zu schaffen, sondern durch erneute Aufnahmen die Weiterentwickelung des deformen Gliedes in exakter Weise zu verfolgen. Derartige Feststellungen bei partiellen Defekten der Knochen dürften auch für die Frage des Anteils der verschiedenen Wachstumszonen, beispielsweise am Oberschenkel des Anteils der oberen und der unteren Epiphysenzone, an den Wachstumsvorgängen des normalen Knochens nicht ohne Wert sein.

B. Die angeborenen Defektbildungen am Schienbein.

Defektbildungen am Schienbein habe ich einmal am Lebenden, einmal am Präparat zu sehen Gelegenheit gehabt. Weiterhin verdanke ich noch der Liebenswürdigkeit der Herren Dr. Tschmarke in Magdeburg, Priv.-Doz. Dr. Borchardt und Dr. Helbing in Berlin vortreffliche Röntgenbilder von Kranken mit Tibiadefekten.

Es handelt sich in dem von mir beobachteten im Jahre 1894 publicierten Falle um ein beim Eintritt in die Behandlung ein Jahr sieben Monate altes Mädchen, das zweite Kind gesunder Eltern. Von irgendwelchen in der Familie beobachteten Missbildungen war nichts zu ermitteln. Im übrigen durchaus wohlgebildet, zeigte die Kleine, ein kräftiges Kind mit stark entwickeltem Panniculus adiposus und frischer Gesichtsfarbe, von Geburt an eine sehr auffallende Anomalie der rechten unteren Extremität. Es hielt hier mit Vorliebe den Unterschenkel zum Oberschenkel in starker Flexion und gleichzeitiger Adduktion derart, dass der in Klumpfussstellung befindliche Fuss zwischen beide Oberschenkel zu liegen kam (Fig. 11). Der Oberschenkel selbst erschien normal, nur ergab ein Vergleich mit der gesunden Seite, dass die Entfernung vom Trochanter zum Condylus externus um 1 cm verkürzt war. Die Condylen des Femur, zwischen denen die Patella nachweisbar war, traten, und zwar besonders der innere, sehr deutlich nach unten hervor, zumal sich, wie dies schon die Inspektion, noch sicherer aber die Palpation ergab, die untere Gelenkfläche des Femur frei und ohne Verbindung mit knöchernen Teilen erwies. An der äusseren und hinteren Seite des Condylus externus fiel ein Vorsprung auf, der bei Bewegungen des Unterschenkels in geringen Exkursionen seine Lage änderte und sich nach unten hin in den einzigen, den verkürzten und äusserst dünnen Unterschenkel bildenden Knochen fortsetzte, um in einer Prominenz zu enden, die nach ihrer Lage an der Aussenseite des Fusses nur der Malleolus externus sein konnte.

Fig. 11.
Rechtsseitiger Tibiadefekt.
($1\,^1/_2$ jähriges Mädchen.)

Oberhalb des Vorsprungs an der Aussenseite des Kniegelenks, der sich somit als das nach hinten und oben getretene Capitulum fibulae herausstellte, war die Haut in dem Umfange eines Markstückes narbig verändert und eingezogen. Auch bei genauester Untersuchung liess sich neben der Fibula, die sich um $2\,^1/_2$ cm gegenüber der linken verkürzt erwies, dieselbe dagegen an Dicke beträchtlich übertraf, kein anderer knöcherner Teil in den Weichteilen des Unterschenkels ausfindig machen. Die kleine Patientin vermochte den Unterschenkel zum Oberschenkel in mässiger Ausdehnung zu beugen. Versuchte man dagegen die Streckung, so kam man nicht über den rechten Winkel hinaus; dabei spannten sich die Flexoren des Unterschenkels stark unter der Haut an. Dagegen war die Beugung des Unterschenkels bis zur Berührung mit dem Oberschenkel möglich. Der Fuss stand in hochgradiger Equinovarusstellung, derart, dass die Planta pedis fast nach oben gerichtet erschien, und der Malleolus externus den Fuss nach unten überragte.

Fig. 12.
Rechtsseitiger Tibiadefekt.
(4jähriger Knabe.)

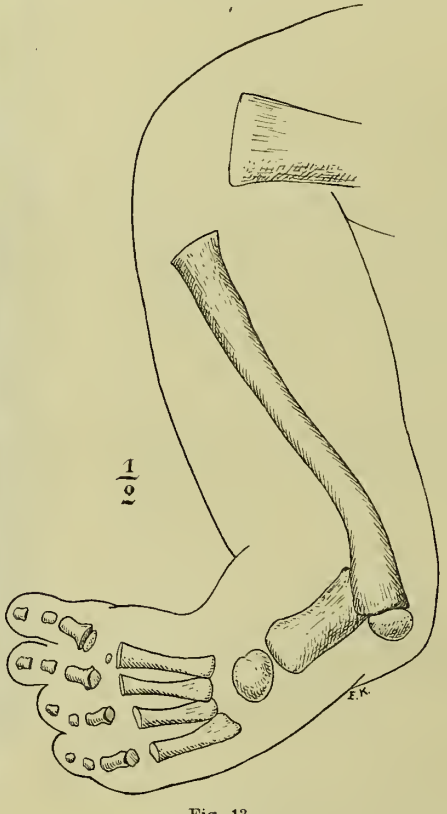

Fig. 13.
Rekonstruktionsbild zu Tafel III, Fig. 2.

An dem sonst normalen Fuss zeigte sich ein Defekt der grossen Zehe und des dazugehörigen Metatarsalknochens.

Das in der Sammlung der hiesigen Universitäts-Frauenklinik befindliche, mir von Herrn Geh.-Rat Olshausen in freundlicher Weise zur Verfügung gestellte Präparat von angeborenem Defekt der Tibia entstammt einem am dritten Tage nach der Geburt verstorbenen, von einer 14jährigen Primipara geborenen Knaben. Es besteht aus dem seiner Weichteile entkleideten, nur noch durch Bänder zusammengehaltenen Ober- und Unterschenkel der rechten Seite, sowie aus dem noch vollkommen mit Haut bedeckten Fuss. An dem Femur ist die obere Epiphyse abgetrennt.

Der Oberschenkelknochen zeigt normale Verhältnisse, sein Mittelstück ist etwas nach vorn gekrümmt, das distale Ende zeigt zwei in ihren unteren und vorderen Gegenden überknorpelte Condylen. Hinten sind beide durch eine tiefe nicht überknorpelte Fossa poplitea getrennt. In der Fossa patellaris liegt eine noch mit einigen Bänderresten in Verbindung stehende, 1,4 cm breite und 1,7 cm lange Kniescheibe. An der Aussenseite des Condylus externus findet sich eine Gelenkfläche für den einzig vorhandenen, an dem Präparat leicht

flektierten Unterschenkelknochen, die Fibula. Diese Gelenkfläche hat von oben nach unten eine Ausdehnung von 1,6 cm, von vorn nach hinten ist sie 0,9 cm breit und reicht hier bis zur hinteren Grenze des Condylus externus, während sie von der unteren Umrandung desselben 0,4 cm entfernt bleibt.

Die Fibula ist 6,4 cm lang und zeigt einen geraden Verlauf. Ihr mittlerer Abschnitt ist sehr dünn, während die beiden Endteile anschwellen. Die Diaphyse bietet einen vorderen und hinteren scharfen Rand, durch den zwei seitliche Knochenflächen gebildet werden. Nach oben und unten zu rundet sich der Knochen ab. Die obere Gelenkfläche, von deren Umrandung zur entsprechenden Artikulationsfläche des Femur eine vollkommen geschlossene Gelenkkapsel sich erstreckt, zeigt eine schräg von oben aussen nach unten innen abfallende Gestalt.

Der Fuss steht in höchstgradiger Varusstellung, so dass der Malleolus externus den tiefsten Punkt bildet, und die Planta direkt nach oben schaut. Auch die Ferse ist stark in die Höhe gezogen. Der Fuss besitzt fünf normale Zehen.

Das mir von Herrn Dr. Tschmarke freundlichst zur Verfügung gestellte Skiagramm (Tafel III, Fig. 2) stammt von einem vierjährigen in Fig. 12 abgebildeten Knaben. Derselbe ist im allgemeinen gut entwickelt und genährt. Der rechte Unterschenkel ist dünner als der linke, etwa 3 cm kürzer, steht in rechtwinkliger Flexion und hochgradiger Adduktion zum Oberschenkel. Die Fibula ragt mit ihrem oberen Ende als spitzer Knochen nach aussen und hinten vom Femurende vor; das letztere erweist sich als ziemlich spitz. Man fühlt am Unterschenkel nur einen Knochen, die Fibula, die eine S-förmige Krümmung aufweist, und deren unteres Ende als äusserer Knöchel ebenfalls spitz und scharf die Haut anspannt und den in hochgradigster Varusstellung stehenden Fuss überragt. Die grosse Zehe und ihr Metatarsale fehlen; von den Fusswurzelknochen lassen sich nur zwei undeutlich unterscheiden. Die Beweglichkeit im Knie beschränkt sich auf ganz geringe Beugung und Streckung. Der Fuss ist gleichfalls fast unbeweglich. Die normal gebildeten vier vorhandenen Zehen sind gut beweglich. Die Patella fehlt.

Fig. 14.
Linksseitiger Tibiadefekt mit Polydaktylie.
(6 Wochen alter Knabe.)

Das Röntgenbild (Tafel III, Fig. 2 und das danach gezeichnete Rekonstruktionsbild Fig. 13) bestätigt im wesentlichen den obigen Befund. Von der Tibia ist auch nicht die geringste Andeutung vorhanden; die Fibula erscheint verbogen und an den Enden verdickt. Der Oberschenkel endet scheinbar breit, die knorpelige Epiphyse, die nach der Palpation deutlich spitz endet, ist undeutlich. Von den Fusswurzelknochen sind nur zwei, ein langer und vor ihm ein runder zu sehen — offenbar der Calcaneus und Talus.

Das auf Tafel II, Fig. 4 wiedergegebene Skiagramm eines rechtsseitigen Tibiadefekts stammt von einem 10 Monat alten Knaben aus der Berliner chirurgischen Universitäts-Klinik

(Excellenz v. Bergmann). Die Fibula verläuft hier gerade. Die Verhältnisse sind im übrigen analog denjenigen in dem eben besprochenen Falle.

Endlich zeigen Fig. 14 und Tafel II, Fig. 5 einen Fall von totalem Defekt der linken Tibia mit Polydaktylie (Dr. Helbing). Es entspricht bei dem 6 Wochen alten Knaben die 5. Zehe, vom äusseren Fussrande gezählt, der grossen Zehe. Sie zeigt nämlich im Röntgenbilde nur zwei Phalangen, während die übrigen Zehen drei Phalangen haben. Der grossen Zehe gliedern sich drei neue Zehen an, von denen die der grossen Zehe benachbarte zwei Phalangen, die beiden anderen dagegen nur eine gemeinsame Grundphalanx besitzen. Dementsprechend finden sich auch nur sieben Metatarsi.

Die angeborenen Tibiadefekte gehören allerdings zu den seltenen Missbildungen, sind aber immerhin nicht so selten, als man dies bis vor kurzem in Deutschland angenommen hat. Ich habe im Jahre 1894 im Anschluss an meine eigenen Beobachtungen Gelegenheit genommen, die von Burckhardt im XXXI. Bande des Jahrbuchs für Kinderheilkunde gegebene Kasuistik (zehn Fälle totalen und sechs Fälle partiellen Fehlens des Schienbeins) mit Einschluss der ausländischen Litteratur auf 39 Fälle zu erhöhen, die an 31 Individuen konstatiert wurden. Weitere Fälle sind seitdem von Waitz, Kümmel, Klaussner, Rincheval (Bardenheuer), Tschmarke, Grosse und Helbing berichtet worden. Bei den 39 Individuen war die Affektion 28 mal einseitig, 11 mal doppelseitig vorhanden. 24 waren männlichen, neun weiblichen Geschlechts, bei 6 existierten in dieser Beziehung keine Angaben.

Fünfmal handelte es sich um nicht ausgetragene Früchte, vierzehn Patienten standen zur Zeit des Eintritts in ärztliche Beobachtung im ersten, fünf im zweiten, einer im dritten, zwei im vierten, einer im fünften Lebensjahr, ein Patient ist zur Zeit der Untersuchung zehn, zwei zwölf, einer $13^1/_2$, einer 15 Jahre alt; in vier Fällen endlich ist das Alter nicht vermerkt. Unter 22 Fällen einseitigen Tibiadefekts, in denen der Sitz der Anomalie bezeichnet ist, war 19 mal die rechte und nur dreimal die linke Seite befallen.

Das Bild des totalen wie partiellen Tibiadefekts ist, falls man von dem von Bauer beschriebenen Falle absieht, in dem gleichzeitig die Fibula vollkommen mangelt, ein so typisch sich gleichbleibendes, dass die von den einzelnen Autoren gegebenen Abbildungen in geradezu verblüffender Weise miteinander übereinstimmen.

Der Oberschenkel erscheint in einer Anzahl von Fällen vollkommen normal. Häufig steht er etwas nach aussen rotiert. Meist ist derselbe in geringem Grade gegenüber der gesunden Seite verkürzt, nur bei Reverdin besteht eine Verlängerung und zwar um 3 cm auf der kranken Seite. Bei Burckhardts Patienten bestehen Veränderungen am oberen Femurende wie am Becken. An Stelle eines Trochanters lässt sich hier eine kolbenförmige Knochenkontour durchfühlen, die den Eindruck eines rundlich verdickten Endes des Femurschaftes macht; die Gelenkverbindung des Oberschenkelendes mit dem Becken ist direkt nach unten und aussen von der Spina anterior superior, die Pfannengegend als leere Grube deutlich zu fühlen. Die ganze Beckenseite ist dabei in der Entwickelung zurückgeblieben.

Häufiger finden sich Veränderungen des unteren Femurendes vermerkt. Meist ist die Fossa condyloidea nur schwach ausgebildet (Dreibholz, Melde,) oder fehlt ganz (Erlich, Medini,) wobei die Condylen ein mehr plumpes Aussehen gewinnen, oder das untere Oberschenkelende besitzt eine konische (Reverdin) oder knopfförmige (Burckhardt) Gestalt. Bei Hildemanns Patienten spaltet sich das Os femoris ungefähr in der Mitte des Oberschenkels in zwei seitliche Hälften, welche auseinanderweichen und auf diese Weise sich wie zwei Schenkel eines Dreiecks zu einander verhalten. Die Condylen sind also nicht wie in der Norm zusammengewachsen, sondern stehen in einer ziemlich beträchtlichen Entfernung von einander, und zwar der eine schräg nach unten und innen, der andere schräg nach unten und aussen. Zwischen beiden Condylen liegt, von der Haut und dem Unterhautzellgewebe bedeckt, ein sehr straffes Ligament, welches einen nach unten konkaven Bogen bildet. An der hinteren Seite des Con-

dylus externus ist dann der einzige Unterschenkelknochen, die Fibula, eingelenkt. Erlich sah bei seiner Patientin mit doppelseitigem Mangel der Tibia an jedem Oberschenkel einen nach aus- und abwärts gerichteten, fast senkrecht gestellten Zapfen, an dem die Mm. gracilis, sartorius, semitendinosus und semimembranosus inserierten. Erlich nimmt an, dass diese Knochenzapfen auf den Oberschenkel verlagerte, d. h. heterotop entwickelte Tibiae darstellen. Bei Kümmels und Rinchevals Patienten war zwischen der Beugeseite des Ober- und Unterschenkels eine Flughaut ausgespannt.

Die Patella fehlt bei neun Patienten zwölfmal. Ist sie bei totalem Tibiadefekt vorhanden, so zieht ihr Ligament, falls ein solches besteht, zur Fibula oder findet in der Kniegelenkskapsel seine Insertionsstelle. Fehlt das Ligament, so rückt die Patella bei Kontraktionen des Quadriceps in die Höhe.

Fast in allen Fällen bestehen Flexionskontrakturen im Kniegelenk. Für gewöhnlich ist eine Luxation der Fibula nach hinten eingetreten und zwar hier wieder meist gleichzeitig an die Aussenseite des Condylus externus, wo sich in einzelnen Fällen eine völlige Nearthrose ausgebildet hat. Die Verbindung der Fibula ist meist eine sehr lockere und gestattet seitliche wie Rotationsbewegungen, oder man vermag, wie bei Albert, den Wadenbeinkopf an der Aussenseite des Condylus externus wie eine Stange auf und ab zu bewegen. Fast stets fehlen die Ligamenta cruciata und die Semilunarknorpel. Alle Autoren ausser Billroth, der dies besonders hervorhebt, geben das Wadenbein zumal in seinem oberen und unteren Abschnitt als gegenüber der Norm verdickt, gleichzeitig aber verkürzt an. Mehrmals verlief die Fibula nicht gerade sondern konvex nach aussen mit einer Biegung nach hinten und innen; bei Schrakamp bestand eine durch eine intrauterine Fraktur bedingte Knickung der Fibula.

Ist der Tibiadefekt kein totaler, so handelt es sich entweder, wie bei Thiele, um ein haselnussgrosses aus hyalinem Knorpel bestehendes Rudiment innerhalb der Kapsel, oder es zieht, wie bei Melde, von der Kniegelenkskapsel in der Gegend des Condylus internus zur oberen Fläche des Talus ein fibröser Strang, der besonders in seinem Beginn die pyramidenförmige Gestalt des oberen Endes einer Tibia zeigt und den sonst von der Tibia entspringenden Muskeln zur Ursprungsstelle dient. Ein anderes Mal ist der vorhandene Teil der Tibia grösser und schon bei der klinischen Untersuchung nachweisbar. Er repräsentiert dann das obere Tibiaende in Form einer Pyramide und artikuliert mit dem Femur in normaler Weise. Bei Craig, Albert, Rappold, Young und Helbing endet das vorhandene obere Schienbeindrittel scharf unter der Haut, welche an dieser Stelle eine warzenartige Erhebung, resp. narbenartige Einziehung zeigt. Erlich beschreibt einen sechsmonatlichen Fötus mit partiellem Tibiadefekt, bei dem der vorhandene obere Teil des Schienbeins eine Pyramide darstellt, deren Basis mit dem Femur artikuliert, deren Spitze distal frei auf der Oberfläche des Unterschenkels hervorragt. Die so an der Hautoberfläche zu Tage getretene Spitze ist mit einem langen membranösen Faden besetzt und ragt direkt nach vorn und aussen hervor, so dass es den Eindruck macht, als ob ein spitzes Frakturstück der Tibia durch die Haut vorgetrieben wäre. Nur einmal in der Beobachtung von Parona handelt es sich nicht um Fehlen des unteren Anteils des Schienbeins, sondern es besteht linkerseits ein Mangel des oberen Schienbeindrittels, während rechterseits die Tibia bis auf den unteren Anteil und einen Teil des mittleren Drittels fehlt.

Die Fusshaltung ist stets die eines Varus und zwar meist beträchtlichen Grades. In einer Anzahl von Fällen ist die Zahl der Zehen eine normale. Meist fehlt die grosse Zehe, bei Bauer, Albert und Motta ist die Zahl der Zehen auf drei, bei Waitz und Rincheval auf zwei reduziert. Parker sah beiderseits sechs Zehen, von denen jedoch keine die Eigenschaft der grossen Zehe besass, Melde beiderseits sieben Zehen, eine Anomalie, wie er glaubt, bedingt durch eine links vollständige, rechts weniger vollständige Dreiteilung des Hallux. Bei Paronas, Helbings, Medinis und Kümmels Patienten trugen die Füsse acht Zehen, und zwar sassen bei den beiden ersteren die überzähligen drei Zehen an dem inneren Fussrande. Endlich

sind in Dreibholz' Beobachtung rechts sieben, links acht Zehen konstatiert; hier waren an dem einen Fuss neben einer mittleren Zehe die Halluces doppelt, an dem anderen sogar vierfach angelegt. Gleichzeitige Verbildungen, meist Defektbildungen an den oberen Extremitäten, werden in einer Anzahl von Beobachtungen mitgeteilt, in anderen bestanden gleichzeitig Polydaktylie und Syndaktylie an den Händen der betreffenden Patienten sowie eine Anzahl anderweitiger Anomalien.

Es ist endlich noch erwähnenswert, dass ähnliche narbige Veränderungen, wie sie die Haut unserer kleinen erstbesprochenen Patientin oberhalb des Fibulakopfes zeigt, auch in den Beschreibungen von Thiele, Motta, Busachi und Kümmel wiederkehren; bei Mottas Kranken fand sich eine ähnliche Veränderung der Haut auch in der Gegend des Malleolus externus.

Ausser von Tschmarke und Helbing ist auch von Grosse bereits das Röntgenverfahren zur Untersuchung ihrer Patienten mit Tibiadefekt herangezogen worden.

In Bezug auf die Pathogenese und Ätiologie der in Rede stehenden Anomalie muss zunächst bemerkt werden, dass bei sämtlichen bisher vorliegenden Beobachtungen das Vorkommen von Missbildungen bei den Eltern und Geschwistern in Abrede gestellt wird. Von einigen Autoren wird dem jugendlichen Alter der Eltern eine Bedeutung für die Entstehung der Anomalie zugeschrieben, wofür die Thatsache zu verwerten wäre, dass in unserer zweiten eigenen Beobachtung die Mutter des Trägers der Deformität erst das 14. Lebensjahr erreicht hatte.

Man kann wohl a priori behaupten, dass es nicht angebracht sein kann, in dem Defekt der Tibia einen primären Bildungsfehler sehen zu wollen. Es wäre sonst nicht begreiflich, wie in der überwiegenden Mehrzahl der Fälle die Condylen des Femur und auch der Talus eine so normale Entwickelung hätten einschlagen können. Wie auch das Vorkommen fibröser Stränge von der Gestalt des Schienbeins an Stelle des fehlenden Knochens, der in der Beobachtung von Dreibholz vollständig aus hyaliner Knorpelmasse besteht, es darthun, hat früher offenbar eine Tibia in der Anlage bestanden, und ist deren Schwund erst später, nachdem bereits das Knie- und Fussgelenk angelegt waren, zustande gekommen. Dass hierbei das Amnion in der Weise wirkte, dass es durch Raumbeengung der Weiterentwickelung der Tibia hinderlich wurde, wird wahrscheinlich aus dem Vorhandensein der oben erwähnten Narben, ferner aus der Beobachtung Erlichs, in der an der Spitze des vorhandenen Tibiarudiments ein langer, membranöser Faden hängt, wohl ein Überbleibsel der Verwachsung des Amnion mit der Tibia, endlich aus einem von Hildemann berichteten Falle, in dem einmal das untere Femurende gespalten ist; ausserdem verläuft hier um die linke Hand herum eine offenbar durch Einschnürung entstandene Furche, und fehlt am vierten Finger die dritte Phalanx.

Ich kann es nach dem Gesagten nicht als richtig zugeben, wenn Burckhardt und mit ihm eine Reihe anderer Autoren eine Abhängigkeit der Defektbildungen der Tibia von den nach der Gegenbauerschen Archipterygialtheorie festgestellten Strahleneinheiten als erwiesen erachten. Wie bekannt, betrachtet Gegenbauer als den Stamm des Archipterygiums der unteren Extremität die laterale Reihe ihrer Skelettteile, so dass derselbe durch den Femurknochen, die Fibula, zwei Tarsalknochen und die fünfte Zehe zusammengesetzt wird. An diese einzelnen Glieder des Archipterygiums setzen sich die übrigen Skelettteile als Seitenzweige oder Strahlen an. Der erste Strahl beginnt mit der Tibia, in das Skelett der grossen Zehe auslaufend; im Tarsus beginnend läuft der zweite, dritte und vierte Strahl in die betreffenden Zehen aus. Wenn Burckhardt u. A. annehmen, dass wir es bei dem Fehlen des Schienbeins mit einer Defektbildung des ersten Nebenstrahles zu thun haben, so spricht dafür allerdings das in einer Reihe von Beobachtungen wiederkehrende Fehlen der grossen Zehe und des dazu gehörigen Metatarsalknochens als der Ausläufer des ersten Nebenstrahles. Abgesehen davon jedoch, dass dieses Verhältnis durchaus nicht konstant ist, sind sogar im Gegensatz dazu in einer Anzahl von Fällen, die ich oben zusammengestellt habe, Verdoppelungen gerade am

Hallux beschrieben. Es besteht überdies, wie schon gesagt, an Stelle des fehlenden Unterschenkelknochens meist ein diesen repräsentierender fibröser Strang, der in einer Beobachtung von Parona sogar, auf die wir bei den therapeutischen Massnahmen noch zu sprechen kommen, nach einem gelungenen operativen Eingriff, der das betreffende Kind in den Stand setzte, seine Beine selbständig zu benutzen, die Fähigkeit, noch nachträglich zu verknöchern, zeigte. Dass auch die Polydaktylie bei Tibiadefekten unter dem Einfluss des Amnion zustande gekommen sein kann, wird wahrscheinlich, wenn wir mit Marchand annehmen, dass ein zu enges Amnion die Extremitätenstummel zu der Zeit, wo die Zehen zur Ausbildung kommen, fest an den Körper gepresst und die einzelnen Anlagekeime auseinandergedrängt hat, so dass z. B. die ursprünglich einfache Anlage für die grosse Zehe durch den anhaltenden Druck in drei Teile getrennt wurde.

In Bezug auf die Frage, was aus der Missbildung im weiteren Verlauf der Jahre wird, wenn sie einfach sich selbst überlassen bleibt, bieten uns diejenigen Fälle der Kasuistik, die in dem zweiten Dezennium des Lebens zur Beobachtung kamen, Aufklärung. Am meisten Interesse beansprucht in dieser Hinsicht der von Burckhardt im Alter von 8 Wochen und 12 Jahren abgebildete Fall. Das starke Zurückbleiben in der Entwickelung nicht nur des Unterschenkels, sondern auch des Oberschenkels und Fusses geht aus den Abbildungen ohne weiteres hervor. Ähnlich liegen auch die Verhältnisse bei Paulys Kranken, der zur Zeit der Beobachtung das 15. Lebensjahr erreicht hatte. Der Unterschenkel war hier auf der kranken Seite um 17 cm kürzer als auf der gesunden und hing in schlotternder Verbindung als störendes Anhängsel an dem Oberschenkel.

In therapeutischer Hinsicht haben eine Reihe von Autoren, selbst wenn sie die Kranken in frühester Kindheit in Behandlung bekamen (in neuester Zeit auch Tschmarke) einzig und allein die Exartikulation resp. Amputation des Unterschenkels für zweckentsprechend gehalten und auch zur Ausführung gebracht. Albert war der erste, der zu einem mehr konservativen Verfahren griff, indem er bei einem neun Monate alten Kinde die Fibula in die Fossa intercondyloidea des Femur implantierte, nachdem er dieselbe vorher durch Resektion wund gemacht hatte. Die Vereinigung erfolgte knöchern in stumpfem Winkel. In ähnlicher Weise wie Albert verfuhren Motta, Busachi, Helferich und Parona. Eine knöcherne Vereinigung ist dabei nicht zustandegekommen. J. Wolff eröffnete in dem von mir geschilderten Falle das Kniegelenk, löste zunächst das Capitulum fibulae aus der Gelenkverbindung, die sich an der Stelle seines ungewöhnlichen Sitzes an der Aussenseite des Condylus externus femoris etabliert hatte, führte es in die Fossa intercondyloidea und vernähte die Kapsel über demselben. Nach diesem Eingriff, bei dem absichtlich, um die vorhandene Verkürzung nicht noch zu vermehren, keine knöchernen Teile von den Gelenkenden entfernt wurden, war eine vollkommene Streckung des Unterschenkels nicht möglich; dieselbe gelang jedoch nach der Heilung der Wunde durch Etappenverbände, so dass die Patientin, nachdem noch die Tenotomie der Achillessehne und das Redressement des Klumpfusses vollführt war, mit einem portativen Gipsverbande, der später durch eine abnehmbare Hülse ersetzt wurde, und mit einem erhöhten Stiefel zum Ausgleich der bestehenden Verkürzung des Beines munter umherzulaufen imstande war.

In dem von Grosse mitgeteilten Falle von Tibiadefekt bei einem fünfjährigen Mädchen befestigte v. Bramann die Fibula in der Fossa intercondyloidea, nicht aber wie Albert mit Silberdraht, sondern indem die Fibula nach Zuspitzung ihres oberen Endes in eine in der Fossa intercondyloidea geschaffene Höhle eingefügt wurde. Dabei wurde besonders darauf geachtet, dass die Epiphyse der Fibula nicht verloren ging, was leicht hätte geschehen können, da man zur Streckung des gebeugt fixierten Beines eine Kürzung der Fibula vornehmen musste. Von einer Tenotomie der Beuger wurde Abstand genommen, um sie in ihrer immerhin schon geschädigten Funktion nicht noch mehr zu beeinträchtigen. Der in Klumpfussstellung befindliche Fuss wurde manuell redressiert und in möglichst normaler Stellung

gegen die Fibula fixiert. Nachdem im Laufe von etwa vier bis sechs Wochen völlige Konsolidation zwischen Femur und Fibula eingetreten war, erhielt das Kind einen Schienenhülsenapparat, in dem es sich ganz selbständig fortbewegte. Das Beinchen hat sich seitdem gut entwickelt. Die ehemalige Verkürzung von $5\,^3/_4$ cm hat sich im Laufe von $2\,^1/_2$ Jahren um fast 2 cm vermindert. Die Fibula ist auch nach Ausweis des Röntgenbildes erheblich verdickt. Das Kind vermag ohne Schiene das Bein als Stütze zu gebrauchen und sich damit leicht hinkend fortzubewegen.

Endlich sei noch erwähnt, dass Bardenheuer nach dem Bericht von Rincheval in seinem Falle von Tibiadefekt den Versuch unternommen hat, durch Spaltung des oberen Fibulaendes und durch Implantation des unteren verjüngten Femurendes zwischen die Spangen der Fibula ein funktionsfähiges Kniegelenk zu schaffen. In einer zweiten Sitzung sollte alsdann die Fussdeformität nach der gleichen Methode beseitigt werden. Bei der Operation wurde die atypisch verlaufende Arteria poplitea verletzt. Es trat eine Gangrän des Unterschenkels bis zur Mitte auf. Das Verfahren ist, so viel mir bekannt, bisher nicht weiter verwandt worden.

C. Die angeborenen Defektbildungen des Wadenbeins.

Auch der angeborene Defekt der Fibula kommt ein- und doppelseitig vor und betrifft entweder den gesamten Knochen oder nur einzelne Abschnitte desselben. Unter 97 von Haudek im Jahre 1896 zusammengestellten Fällen (weitere Beobachtungen sind seitdem von Kirmisson, Cotton, Guéry, Hendrik, Jacobs, Frieben, Taylor, Tausch, Klaussner, Fröhlich u. A. publiziert worden) war der Defekt in 67 Fällen, also in 60 % ein totaler, und zwar 22 mal ein beiderseitiger. Der partielle Defekt betraf unter 28 Fällen, in denen sich diesbezügliche Angaben fanden, neunmal den oberen, zweimal den mittleren, 17 mal den unteren Teil der Fibula. Unter fünf Fällen von Fibuladefekt aus meiner eigenen Beobachtung, von denen ich bei vier das Röntgenverfahren zur Anwendung bringen konnte, fand sich dreimal ein totaler Mangel des Wadenbeins, zweimal fehlte dessen oberes Drittel.

Meist besteht eine bedeutende, im späteren Alter selbst 7 und 8 cm betragende Verkürzung des betreffenden Unterschenkels. Die Tibia verläuft in einer kleinen Anzahl von Fällen (in zwei meiner eigenen Beobachtungen) gerade, meist zeigt sie eine nach vorn innen oder vorn aussen konvexe Biegung oder Knickung, die, gewöhnlich an der Grenze des mittleren und unteren Drittels des Knochens gelegen, auf der Spitze der Konvexität eine narbenähnliche Hautveränderung besitzt. Gelegentlich findet sich an dieser Stelle eine Pseudarthrose im Bereiche der Tibia. Der Fuss, an dem fast durchweg ein Defekt lateraler Zehen besteht (nur in einer Beobachtung von Kirmisson fand sich gleichzeitig Polydaktylie) befindet sich gewöhnlich in Valgus- oder Equinovalgusstellung. Vielfach finden sich daneben anderweitige Verbildungen.

Einige Beispiele mögen die verschiedenen Möglichkeiten erläutern.

Das $9\,^1/_2$ jährige Mädchen, von dem Fig. 15 gewonnen ist, stammt aus einer von Missbildungen bisher vollkommen freien Familie. Der linke Fuss weist durchaus normale Verhältnisse auf. Rechterseits fällt zunächst eine starke Verkürzung der unteren Extremität auf, für die die genauere Prüfung ergiebt, dass sie grösstenteils auf Rechnung des Unterschenkels zu setzen ist, teilweise aber auch daraus resultiert, dass die kleine Patientin nicht mit dem Fuss, sondern mit dem Malleolus internus den Boden berührt, dass dieser somit den am meisten distalwärts gelegenen Punkt der Extremität darstellt, wobei der Fuss in starker Valgusstellung nach aussen umgelegt ist. Während die Entfernung von der Spina ossis ilei anterior superior zum Apex patellae nur eine Differenz von 2 cm gegenüber der kranken Seite aufweist, erweist sich die Tibia, von dem inneren Malleolus bis zur Kniegelenkspalte innen gemessen, um 5 cm verkürzt, und der Fuss links $17\,^1/_2$, rechts $13\,^1/_2$ cm lang. Die Tibia selbst verläuft gerade und ist nur in der Gegend des Malleolus internus kolbig verdickt.

Der Fuss steht ausser in extremster Valgus- noch in leichter Equinusstellung; die Ferse ist in die Höhe gezogen, die Achillessehne stark gespannt. Von den Fusswurzelknochen lässt sich auf Grund der klinischen Untersuchung nichts Bestimmtes aussagen; es fehlen ein Mittelfussknochen und eine Zehe, möglicherweise die zweite, da zwischen der ersten und zweiten vorhandenen Zehe ein abnorm grosser Zwischenraum sich befindet. Die dritte Zehe erweist sich als wesentlich kürzer als ihre Nachbarzehen. Durch die Behandlung mit Etappenverbänden gelang es, den Fuss in die normale Stellung zu überführen, so dass die kleine Patientin in den Stand gesetzt wurde, mit Hilfe eines erhöhten Stiefels sich mit Leichtigkeit fortzubewegen.

Fig. 15.
Rechtsseitiger Fibuladefekt ($9^1/_2$ jähriges Mädchen).

Das Röntgenbild eines analogen mir von Herrn Dr. Natvig-Christiania freundlichst überwiesenen Falles zeigt Taf. III, Fig. 3. Es ist von einem 14 Monate alten Mädchen aus gesunder Familie gewonnen, das an der lateralen Seite des Unterschenkels im unteren Drittel eine narbenartige Hauteinziehung erkennen liess. Die Fibula fehlt ganz. Der Fuss besitzt hier ausnahmsweise alle fünf Zehen und fünf Metatarsalia.

Der acht Wochen alte Knabe, den Fig. 16 darstellt, ist das Kind blutsverwandter Eltern. (Der Vater sowie die erst 15 Jahre alte Mutter sind Kousin und Kousine.) An der den einzigen linken Unterschenkelknochen repräsentierenden Tibia findet sich an der Grenze des mittleren und unteren Drittels eine stark nach vorn konvexe Abbiegung, darüber eine Einziehung der Haut. Der Fuss besitzt nur drei Zehen. Das Röntgenbild bestätigt zunächst die Annahme des vollständigen Fehlens der Fibula. In Seitenlage angefertigt, zeigt es die oben erwähnte Krümmung im unteren Teil des Schienbeins.

Fig. 16.
Linksseitiger Fibuladefekt (8 Wochen alter Knabe).

Wesentlich schärfer ist die Abbiegung an der typischen Stelle des Unterschenkels an dem auf Tafel III, Fig. 4 wiedergegebenen Skiagramm, das ich Herrn Kollegen Jacobs in Trier verdanke. Es entstammt einem drei Monate alten Kinde. Das Bild zeigt gleichzeitig das Vorhandensein von nur drei Zehen und Mittelfussknochen. Einen Defekt des oberen Drittels der linken Fibula endlich zeigt das mir von Herrn Geheimrat J. Wolff freundlichst überlassene auf Tafel III, Fig. 5 wiedergegebene Skiagramm, von einem fünfjährigen Knaben gewonnen.

Indem ich, um Wiederholungen zu vermeiden, in Bezug auf die Pathogenese des Fibuladefektes auf das bei der Besprechung der Tibiadefekte Gesagte verweise, möchte ich an dieser Stelle nur darauf hinweisen, dass vielfach die beim Fibuladefekt vorkommenden Verbiegungen resp. Pseudarthrosen der Tibia, wie dies beispielsweise Braun annahm, auf äussere den Uterus treffende Gewalten oder den Druck des Uterus selbst bezogen werden; mit grösserer Wahrscheinlichkeit wird ihre Entstehung wohl gleichfalls pathologischen mechanischen Einwirkungen des erkrankten Amnions, besonders amniotischen Verwachsungen und Störungen zugeschrieben. Dafür spricht vor allem die bei

den Biegungen oder Knickungen der Tibia an der Konvexität des Knochens gelegene Hautnarbe oder Hauteinziehung. Hoffa hat ein derartig eingezogenes Hautstück exstirpiert und mikroskopisch untersucht. Es war ganz deutlich, dass die Veränderung durch einen von aussen herkommenden mechanischen Reiz, etwa durch den Zug eines amniotischen Stranges, entstanden war.

Die Behandlung hat im wesentlichen in der Beseitigung der fehlerhaften Fussstellung durch Tenotomie der Achillessehne und redressierende Verbände, in der Bekämpfung der Winkelstellung der Tibia durch Osteotomie oder Osteoclase und in der Verordnung geeigneter Prothesen zu bestehen. Neuerdings haben Bardenheuer, nach ihm Nasse und Mikulicz mit gutem Resultat eine Malleolengabel dadurch künstlich hergestellt, dass sie die Tibia der Länge nach spalteten und den Talus zwischen die beiden Hälften der Tibia einpflanzten.

D. Die sogenannten Phocomelen.

Mit der Bezeichnung der Phocomelen belegte Geoffroy St. Hilaire eine Form der Missbildungen mit abortiven Gliedmassen (Monstres ectroméliens), bei der Hände oder Füsse scheinbar allein ausgebildet sind und sich unmittelbar an dem Rumpf inserieren. Der berühmte Teratolog entnahm die Bezeichnung von dem Seehund (Phoca), bei dem eine ähnliche Absonderlichkeit normal besonders ausgebildet erscheint, obwohl, wie auch Virchow neuerdings hervorhebt, dem erfahrenen Forscher die Ähnlichkeit mit der Eigentümlichkeit anderer Wassertiere (Fische, Cetaceen) und gewisser Landtiere, z. B. der Maulwürfe, nicht entging. In allen Fällen betrifft die Absonderlichkeit in erster Linie die Zwischensegmente der Extremitäten (Oberarm oder Oberschenkel, Vorderarm oder Unterschenkel), welche kürzer und kürzer werden, gelegentlich selbst in rudimentäre Zustände geraten, zuweilen zum Teil fehlen, so dass die End-Segmente (Hand und Fuss) sich immer mehr dem Rumpf nähern. Die End-Segmente, sagt Geoffroy St. Hilaire, seien häufig von gewöhnlicher Grösse, zuweilen sogar ganz normal.

Fig. 17.
66 jähriger Patient mit „Robbenähnlichkeit".

Der in diese Gruppe gehörige, auf Fig. 17 abgebildete Patient meiner Beobachtung mit exquisiter „Robbenähnlichkeit", z. Z. 66 Jahre alt, aus gesunder Familie stammend, und an Kopf und Rumpf wohlgebildet, zeigt an den Extremitäten eine Reihe von Abnormitäten. An den oberen Gliedmassen erweisen sich die Vorderarme als verhältnismässig zu kurz. Die Hände stehen in Radialabduktions-, sogenannter Klumphandstellung und zeigen Defekte der Daumen und der ersten Mittelhandknochen. Auf den Röntgenbildern erweisen sich beide Radii als besonders stark verkürzt.

Die unteren Gliedmassen sind äusserst rudimentär entwickelt. Während der rechte Fuss sich ohne ein fühlbares Zwischenstück unmittelbar an den Rumpf anschliesst, befindet sich links zwischen dem Becken und dem hier in hochgradiger Varusstellung befindlichen Fuss ein etwa 20 cm langer Knochen, im unteren Teil nach vorn und aussen stark konvex gekrümmt.

In sitzender Position ruht der rechte Fuss der Unterlage mit der Planta auf, während links, infolge der starken Klumpfussstellung der äussere und dorsale Teil des Fusses den Boden berührt. In liegender Stellung schweben beide „Unterextremitäten" frei in der Luft.

In sitzender Position wurde das auf Tafel IV, Fig. 1 abgebildete Skiagramm hergestellt. Dasselbe ergiebt links das Vorhandensein eines $2\,^1/_2$—3 cm dicken Knochens, der centralwärts offenbar in der Weise des Femur sich mit dem Becken verbindet und, im unteren Drittel stark lateralwärts konvex, mit einer annähernd planen Gelenkfläche mit der Aussenseite des Calcaneus in Verbindung tritt. Ein Talus fehlt. Naviculare, mit Cuneiforme I und II verwachsen, artikuliert an einer vorderen Gelenkfläche des Calcaneus neben dem Cuneiforme. Das sonstige Fussskelett erscheint normal. Linkerseits scheint auch auf dem Röntgenbilde jede Verbindung des Fusses mit dem Becken zu fehlen. Das Fussskelett selbst zeigt die gewöhnlichen Verhältnisse.

Es erscheint interessant, den bei diesem Kranken erhobenen Befund mit dem von Grunmach an dem bekannten Bärenweib mit Hilfe der Röntgenstrahlen gemachten Feststellungen zu vergleichen. An den oberen Extremitäten fand Grunmach hier einen gut entwickelten Humerus, aber statt des Radius und der Ulna zwei kurze Rudimente (2—3 cm lang, breit und dick), ausserdem einen rudimentären Carpus, während die Metakarpal- und Phalangenknochen vollzählig vorhanden waren, letztere jedoch einen etwas krallenartigen Eindruck machten. Dem Bau der oberen Extremitäten entsprach auch das Verhalten der unteren. Während hier wieder der Oberschenkel gut entwickelt schien, zeigten sich im Skiagramm die Unterschenkelknochen als Rudimente (4—5 cm lang, breit und dick). Daran schloss sich der rudimentäre Tarsus, während sich die Metatarsal- und Zehenknochen vollständig ausgebildet darboten.

Für eine Erklärung derartiger Abnormitäten, die in den verschiedensten Formen vorkommen, fehlt uns noch jeder Anhalt.

Es liegt auf der Hand, sagt Virchow, dass solche Zustände als Theromorphien anerkannt werden müssen. Er warnt aber vor der Versuchung, aus diesen thatsächlichen Verhältnissen genetische Schlüsse in Beziehung auf Descendenz zu ziehen. Freilich habe es an Schwärmern nicht gefehlt, welche jede Theromorphie auf Atavismus bezogen haben. Virchow vermag diesen Schluss nicht anzuerkennen, weil es sich nicht jedesmal um typische Verhältnisse handelt, sondern zahlreiche Übergänge zwischen den Defektzuständen dieser Abteilung bestehen und zwar Übergänge, welche schliesslich Gesamtformen hervorbringen, für welche typische zoologische Vorbilder fehlen. Ja, es fehlt nach Virchow nicht an Beispielen, wo sich zwischen Generationen mit Defektbildungen auch solche mit Excessbildungen, z. B. mit sechs und mehreren Zehen einschieben. Virchow nimmt an, dass diese Monstrositäten nur die äusserste Ausbildung einer Störung darstellen, welche mit einer blossen Mangelhaftigkeit, einer Hypoplasie der Extremitäten beginnt und daher einen Zustand darstellt, der vielfach mit fötaler Rhachitis, späterhin auch mit dem Kretinismus in Zusammenhang gebracht wurde, neuerdings aber allgemein als eigene Krankheitsform aufgefasst, meist mit dem von Kaufmann eingeführten Namen der Chondrodystrophia foetalis belegt wird und gleichfalls zu dem den Phocomelen eigentümlichen Missverhältnis zwischen einem langen Kopf und Rumpf einerseits und abnorm kurzen Extremitäten andererseits führt. Wie ich selbst dies an einer im Jahre 1898 der Freien Vereinigung der Chirurgen Berlins vorgeführten, an dieser letzteren Anomalie leidenden, jetzt 14jährigen Patientin und den von den einzelnen Teilen ihres Körpers gefertigten Skiagrammen demonstrieren konnte, besteht bei der Chondrodystrophie eine allgemeine Wachstumsstörung eigener Art, gekennzeichnet durch die Unfähigkeit des meist excessiv gesteigerten Epiphysenknorpels, in normaler Weise Knochen zu erzeugen. Sie ist sowohl von der eigentlichen Rhachitis als auch vom Kretinismus als auch endlich von den sogenannten Phocomelen schon mit Hilfe des Röntgenverfahrens leicht zu differenzieren.

III. Die angeborenen Anomalien der Kniescheibe.

A. Mangel der Kniescheibe.

Ausser denjenigen Beobachtungen, in denen der Mangel der Kniescheibe anderweitige Verbildungen der unteren Extremität, so Defekte des Femur, der Tibia, der Fibula, die angeborenen Kniegelenksluxationen (s. d.) begleitet, sind in neuerer Zeit eine Reihe von Fällen bekannt geworden, in denen nur der Mangel der Kniescheibe, meist beiderseitig, in der Regel bei mehreren Mitgliedern derselben Familie vorlag, ohne dass hierdurch irgendwelche Störungen in der Funktion der betreffenden Kniegelenke bedingt wurden. So berichteten Wuth und Wolf neuerdings über zwei Familien, bei denen verschiedene Mitglieder, ohne Kniescheibe geboren, vortrefflich funktionierende Kniegelenke zeigten. Man gewinnt daraus den Eindruck, dass die Patella ein ziemlich überflüssiges und für die normale Funktion der Quadricepssehne beim Menschen keinesfalls wichtiges Skelettstück ist. Auch besitzt bekanntlich das Känguruh, das sich ausschliesslich springend fortbewegt und dazu einer überaus schnellen und kräftigen Streckbewegung des Kniegelenks bedarf, keine Kniescheibe.

Fig. 18.
Mangel beider Kniescheiben. (35 jähriger Mann.)

Die auf Fig. 18 und auf Tafel IV, Fig. 2 wiedergegebenen Abbildungen sind mir von Herrn Kollegen Wuth in liebenswürdigster Weise zur Verfügung gestellt worden. Sie stammen von dem durch ihn eingehender besprochenen z. Z. 35 jährigen Patienten, der trotz seines Mangels die grössten Strapazen auszuhalten vermag. Er ist passionierter Reiter und Tourist; namentlich bei Derbyreiten und Hochgebirgstouren hat er es zu nennenswerten Leistungen gebracht.

Auffallend erscheint auf den ersten Blick die Konfiguration der Kniegelenksgegend. Sie ist vor allem vollständig abgeflacht, was besonders bei seitlicher Ansicht bemerkbar wird. Die normale Wölbung des Kniegelenks erscheint wie in einer senkrechten Ebene abgeschnitten. Sehr stark springt dagegen die Tuberositas tibiae vor; sie bildet den prominentesten Punkt der Kniebeuge überhaupt, so dass man bei flüchtiger Betrachtung sie für die Kniescheibe halten könnte. Die mächtige Quadricepssehne setzt an dieser abnorm starken Tuberositas tibiae an und zieht geradlinig zwischen den Femurcondylen nach oben. Ihre ausserordentlich

kräftige Entwickelung ist an dem rechten Knie auf dem Bilde sichtbar, wo sie nach Art der Achillessehne strangartig vorspringt, während links und rechts neben ihr die Gelenkkapsel in tiefe Gruben eingesunken ist. Von einer Patella ist nichts zu bemerken, auch ist sie durch Abtasten nicht aufzufinden. Dabei ist die Lage der Quadricepssehne normal, und ihr Gleiten in der Fossa intercondyloidea bei den Bewegungen des Kniegelenks leicht zu fühlen. Die Femurcondylen sind ungewöhnlich stark entwickelt und springen wegen des Mangels der Kniescheibe, namentlich bei rechtwinkeliger Beugestellung des Gelenkes, stark vor; besonders fällt der innere Epicondylus durch seine Grösse auf (s. auf der Fig. linkes Bein).

Über das absolute Fehlen der Kniescheiben giebt das Röntgenbild Gewissheit. Es zeigt sich, dass in der That keine Spur der Patella vorhanden ist. Auf dem lateral bezw. sagittal und in leichter Beugestellung aufgenommenen Röntgenbilde (Tafel IV, Fig. 2) sieht man die sehr starke Ausbildung der trochanterartig vorspringenden Tuberositas tibiae; die schwach sichtbare Quadricepssehne zieht, straff gespannt, von hier aus nach oben und liegt deutlich in der Rinne zwischen den Femurcondylen. Von der Patella ist keine Spur zu sehen. Das Bild zeigt im übrigen neben dem lateralen Condylus femoris einen etwa bohnengrossen Schatten, der dem bei den meisten Tieren konstanten, beim Menschen in etwa $^1/_6$ aller Fälle vorkommenden Sesambein in der lateralen Ursprungssehne des M. gastrocnemius entspricht.

B. Verdoppelung der Kniescheibe.

Pfitzner beschreibt bei Nagern und Raubtieren das Vorkommen eines Sesamoids, das, sich aufwärts an die Patella anschliessend, bei guter Ausbildung dieselbe wiederholt, eine mit dem Apex aufwärts gerichtete Patella nachbildet. Es ist gut abgesetzt und lässt sich leicht von der Quadricepssehne abpräparieren. Bernays beschreibt dasselbe bei Mäusen, Ratten und Kaninchen. Pfitzner fand bei einer noch nicht ausgewachsenen Zibethkatze beiderseits eine aus zwei Stücken bestehende Patella. An der rechten präparierten Seite lag die untere Patella etwa an der normalen Stelle, die obere so hoch, dass sie höchstens bei äusserster Beugung auf die überknorpelte Fläche des Femur trat. Am Menschen fand Gruber bei einer 21 jährigen männlichen Leiche nach der Maceration beiderseits auf dem oberen lateralen Rande der Kniescheibe, in einem Ausschnitt liegend, ein selbständiges Knochenstück, etwa 13 mm lang, 6,5 mm breit und ebenso dick. Nach der Beschreibung scheint es mit der Patella durch Koalescenz verbunden gewesen zu sein. Bernays fand an mehreren Leichen von Erwachsenen, oberhalb der verknöcherten Patella, eine kleine, selbständige, mehrschichtige Knorpellage, die nicht mit dem Knorpel der Patella zusammenhing. Endlich fand Tillmanns bei einem „gesunden normalen Kniegelenk eines Menschen aus den mittleren Lebensjahren“ in der Höhe der Kommunikationsöffnung der Bursa subcruralis auf der unteren Fläche der Quadricepssehne eine Knorpelpartie.

Am Lebenden sind Doppelbildungen der Patella bisher nicht beschrieben worden. Der folgende Fall, den ich der Liebenswürdigkeit des Herrn Kollegen Reinhold Natvig in Christiania verdanke, dürfte demnach ein ganz besonderes Interesse beanspruchen.

Es handelt sich nach dem mir von Dr. Natvig übersandten Bericht um ein Bauernmädchen von 33 Jahren, das angeblich im Alter von drei Jahren eine Rückenmarkskrankheit durchgemacht hat. Vor zehn Jahren stellten sich Schmerzen in beiden Knieen ein, die im letzten halben Jahre besonders zugenommen haben. Die Kranke geht mit in den Hüft- und Kniegelenken flektierten Unterextremitäten. Die Oberschenkel sind adduciert. Die Kontrakturen sind spastischer Natur. Die Beine können in den Kniegelenken fast völlig gestreckt werden. Beide Patellae gewähren den Eindruck, als ob sie in die Länge gezogen seien. Im unteren Drittel fühlt man beiderseits eine quer verlaufende Furche, in die die Nagelspitze etwas eingesenkt werden kann. Die Palpation an der Stelle dieser Furche ist empfindlich. Äussere Verletzungen der Kniegelenke, Schlag, Stoss, Fall etc. waren nicht zu eruieren.

Die auf Tafel IV, Fig. 5 und 6 abgebildeten Skiagramme (siehe in Fig. 19 die danach gefertigten Rekonstruktionsbilder) des rechten in gestreckter, des linken in stumpf-

winkeliger Beugestellung befindlichen Kniegelenks, bei an der Aussenseite anliegenden Platten angefertigt, ergeben beiderseits eine Zweiteilung der Patella. Diese liegt ausserdem abnorm hoch und hat in charakteristischer Weise ihre Gestalt verändert.

Die Verhältnisse werden verständlicher, wenn wir zunächst die Gestalt der normalen Patella und ihr Lageverhältnis zum Femur kurz erörtern.

Bekanntermassen bildet sich, wie dies schon H. v. Meyer hervorgehoben hat, durch die Reibung der Trochlea femoris gegen die Kniescheibe auf dieser ein der Trochlea-Rinne entsprechender senkrechter Wulst, welcher die Gelenkfläche in zwei nebeneinanderliegende Hälften teilt. Senkrecht dazu besteht ein querer Wulst. Diese beiden kreuzweise angeordneten Erhabenheiten bedingen somit die Form der Patellargelenkfläche, indem diese dadurch in vier Teile zerlegt wird, deren paarweise Gruppierung die Bezeichnungen als oberes, unteres, äusseres und inneres Doppelfeld rechtfertigen. Der unterhalb der überknorpelten Zone übrigbleibende,

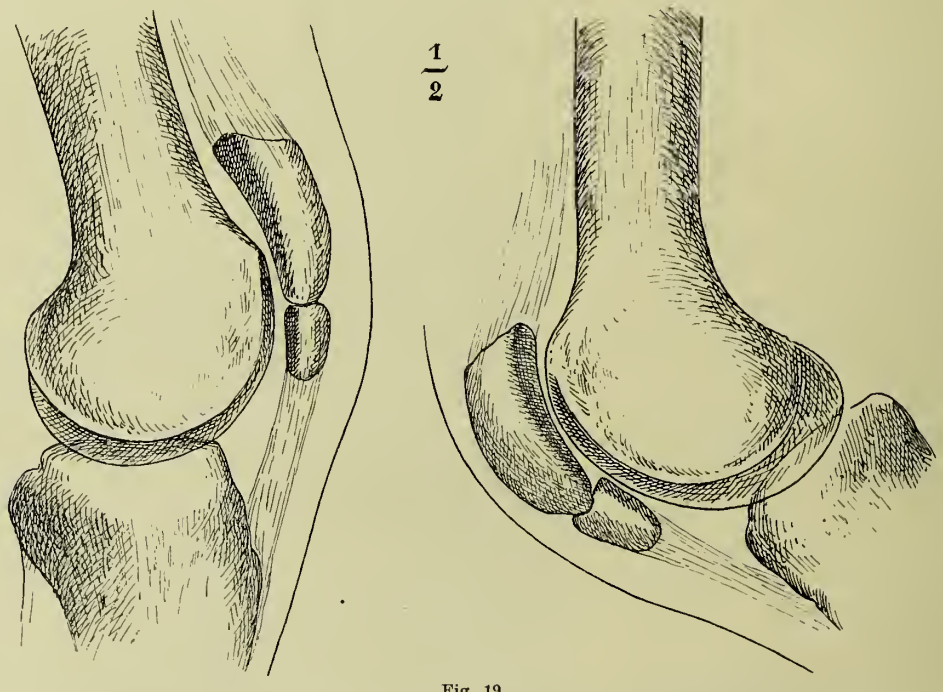

Fig. 19.
Angeborene Verdoppelung beider Kniescheiben bei einer 33jährigen Patientin.
(Rekonstruktionsbild zu Tafel IV, Fig. 5 u. 6.)

etwa fingerbreite Teil der Hinterfläche der Kniescheibe bildet mit der Gelenkfläche etwa einen Winkel von 135° und trifft an dem Apex patellae unter mehr oder weniger spitzen Winkel mit der Vorderfläche zusammen. Diese Gliederung der Patella in eine obere überknorpelte Fläche und einen winkelförmig von dieser abgehenden nicht überknorpelten Teil ist, wie wir sehen werden, im wesentlichen der normal gelagerten menschlichen Kniescheibe eigentümlich.

Bei gestrecktem Knie steht das untere Doppelfeld der Kniescheibe dem oberen Teil der Trochlea gegenüber. Wird der Unterschenkel gebeugt, so gleitet dieses selbe Feld so lange auf dem oberen Teil der Trochlea hin, bis der oben beschriebene Querwulst die höchste Stelle der Rollenkonvexität erreicht hat. Nun findet gleichsam ein Umkippen der Patella statt, indem von nun ab das obere Doppelfeld der Kniescheibe mit dem unteren Teil der Trochlea zur Artikulation gelangt und mit zunehmender Beugung in derselben Weise wie zuerst, jedoch mit ausgewechselten Feldern, über die Rolle nach abwärts gleitet.

Abgesehen von dem rein physiologischen Interesse, welches dieser komplizierte Apparat

beansprucht, ist die genaue Kenntnis der normalen Lage der Gelenkfläche insofern bedeutungsvoll, als, wie schon in einer auf meine Anregung gefertigten Arbeit von Peltesohn hervorgehoben wurde, mit abnormer Stellung der Patella die Form derselben gewissen Umgestaltungen unterliegt, auf die ich weiter unten zurückzukommen Gelegenheit haben werde.

Um für die auf Tafel IV, Fig. 5 u. 6 sowie in Fig. 19 wiedergegebenen Skiagramme Vergleichsobjekte zu gewinnen, an denen die normalen Verhältnisse hervortreten, habe ich eine Anzahl von Bildern von dem Kniegelenke eines Erwachsenen in verschiedenen Phasen der Beugung hergestellt. Die photographische Platte sowie die Lichtquelle befanden sich dabei rein seitlich.

Die Kniescheibe erscheint auf solchen Skiagrammen, gerade so wie auf einem durch die Mitte sagittal gelegten Schnitt, annähernd als ein ungleichseitiges Parallelogramm, dessen längere Seiten erstens von der dem Femur zugekehrten Artikulationsfläche (also die vier oben beschriebenen Doppelfelder zusammengerechnet), zweitens von der vorderen, unter der Haut liegenden Fläche gebildet werden, deren kürzere Seiten erstens der Ansatzstelle der Quadricepssehne und zweitens derjenigen Fläche entsprechen, die, vom unteren Rande der Doppelfelder beginnend, bis zum Apex patellae reicht. Diese Normalform vorausgesetzt, liegt bei gestrecktem Bein (Tafel IV, Fig. 2) die Patella mit der unteren Hälfte ihrer langen Artikulationsfläche dem höchsten Teil der Trachlea an, während die obere Hälfte bedeutend vom Femurknochen entfernt ist und sie also in keinem Punkte berührt. Diese Verhältnisse ändern sich bei Beugung bis 120° in der Weise, dass jetzt nur der mittelste Teil der Kniescheibengelenkfläche den Femurknochen berührt. Oberhalb und unterhalb davon sieht man allmählich breiter werdende Zonen auf dem Röntgenbilde. Dieses Bild entspricht also dem von v. Meyer als Ausgangspunkt genommenen mittleren Beugungsstadium, bei dem der Querwulst der Kniescheibenartikulationsfläche ausschliesslich mit dem höchsten Punkt der Rollenkonvexität in Kontakt steht. Verfolgen wir die Beugung bis zum rechten Winkel, so liegt jetzt die obere Hälfte der langen Kniescheibenartikulationsfläche einer weiter nach abwärts gelegenen Femurstelle an, welche ungefähr in der Verlängerung der Femurachse liegt. Bei maximaler Beugung endlich berühren sich nur noch der höchste Teil der Kniescheibe und die an die Fossa condyloidea grenzenden Teile des Femur. Diese Bilder bestätigen also vollkommen die Befunde H. v. Meyers und orientieren uns ferner leicht über die jeweilige Stellung der Kniescheibe.

Stellen wir sie in Vergleich mit den von der in Rede stehenden Kranken gefertigten Bildern, so fällt uns hier zunächst eine beträchtliche Längenausdehnung der in toto nach oben verschobenen Kniescheibe auf. An dem rechten Knie hat die Patella von der oberen, dem Femur zugewandten Partie bis zur unteren Spitze, die ihrerseits von dem als Tuberositas tibiae anzusprechenden Teil 5 cm entfernt bleibt, eine Länge von ca. 7 cm. Dabei ist in auffallender Weise ihre Gestalt so verändert, dass ihr Durchschnitt statt desjenigen eines Parallelogramms den eines annähernden Dreiecks angenommen hat, dessen eine dem Femur anliegende Seite im oberen Teil konkav geschweift ist, dessen zweite der Vorderfläche des Knies entsprechende Seite in dem oberen Teil eine leichte Konvexität aufweist, während die dritte, kurze Seite der Ansatzstelle der Quadricepssehne entspricht. Die Kniescheibe ist mit ihrem grösseren Anteil weit über das Bereich der Kondylen nach oben gerückt, ihre Spitze ist ca. 3 cm von der Gelenklinie entfernt. Ca. 2 cm nach oben von der Spitze zeigt sich eine anscheinend durch die ganze Dicke bis nahe zur hinteren Fläche hindurchgehende Trennungslinie, durch die demnach die Kniescheibe in ein unteres kleineres und ein grösseres oberes Segment zerfällt.

Könnte die Betrachtung des Skiagramms des rechten Kniegelenkes allein so den Eindruck erwecken, dass wir es hier mit den Folgen einer Patellarfraktur zu thun haben, so lässt die Betrachtung des Skiagramms des rechten Kniegelenks in dieser Beziehung jeden Zweifel schwinden und nur die Annahme einer angeborenen Zweiteilung zu. Findet sich doch hier genau an der gleichen Stelle eine fast die ganze Kontinuität des Knochens durch-

setzende breite helle Zone. Nur in der Mitte scheint eine kleine Brücke zwischen beiden Teilen der Kniescheibe zu bestehen. Der Hochstand und die Gestalt der Patella sind die gleichen wie an der rechten Seite. Gemäss den im nächsten Abschnitt zu besprechenden Verhältnissen, auf die ich verweise, haben wir es hier offenbar mit den Folgen der in früher Kindheit erworbenen spastischen Erkrankung im Bereiche der Oberschenkelmuskulatur zu thun, möglicherweise mit der angeborenen spastischen Gliederstarre selbst.

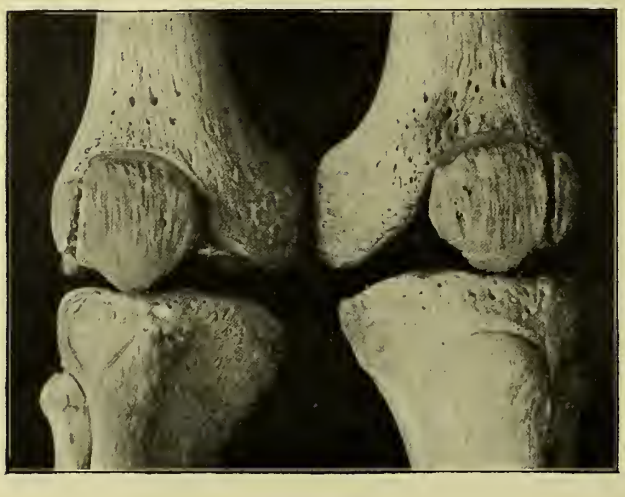

Fig. 20.
Spaltbildung an beiden Kniescheiben.

Der Zufall fügte es, dass ich an dieser Stelle noch über ein neues Präparat von Spaltbildung der Patella zu berichten vermag. Dasselbe stammt aus der Sammlung des verstorbenen Geheimen Medizinalrats Prof. Dr. Du Bois Reymond und wurde mir in freundlichster Weise von seinem Sohne, Herrn Privatdozenten Dr. René Du Bois Reymond, der durch die auf Tafel IV, Fig. 5 u. 6 abgebildeten Skiagramme auf die Seltenheit der Anomalie aufmerksam geworden war, überlassen. Wie dies auf Fig. 20 deutlich erkennbar ist, ist an beiden Kniescheiben das laterale Viertel durch einen senkrecht herablaufenden Spalt von den medialen drei Vierteln abgetrennt. Die Symmetrie der Bildung, namentlich aber die deutliche Verzahnung an den Spalträndern lässt auch hier nur die Annahme einer Bildungsstörung zu.

Ich möchte an dieser Stelle nur noch auf die praktische Bedeutung der vorliegenden Befunde hinweisen. Die Durchleuchtung nur des einen Kniegelenks hätte möglicherweise zu der fälschlichen Annahme einer voraufgegangenen Patellarfraktur führen können. Erst der Vergleich mit der anderen Seite, an der in genau identischer Weise eine Zweiteilung bestand, konnte in Bezug auf den angeborenen Charakter der Verbildung jeden Zweifel aufheben.

C. Der angeborene Hochstand der Kniescheibe.

Der schon im vorigen Abschnitt erwähnte Hochstand der Kniescheibe ist, worauf bisher nur von Schulthess, mir selbst und in der obenerwähnten auf meine Anregung gefertigten Dissertation von Peltesohn hingewiesen wurde, ein, wie es scheint, ausschliesslich bei der angeborenen spastischen Gliederstarre zu beobachtendes Phänomen und demnach von hoher differentiell-diagnostischer Bedeutung.

Man bezeichnet bekanntlich mit dem Namen der angeborenen spastischen Gliederstarre oder Little'schen Krankheit einen Symptomenkomplex, dessen Ursache wir in gewissen cerebralen Veränderungen, teils kongenitalen Defekten, teils Verletzungen des Grosshirns suchen, wie letztere bei schweren oder lange sich hinziehenden Geburten eintreten können. Ausser Störungen des psychischen Verhaltens in den verschiedensten Abstufungen, Strabismus, gelegentlich auftretenden Konvulsionen, findet sich als konstantestes Symptom eine spastische Erkrankung, namentlich im Bereiche der unteren Gliedmassen, die die Kinder oft vollständig unfähig zum Gehen macht. Durch Überwiegen der Adduktoren der Oberschenkel, der Knieflexoren und der Wadenmuskulatur bei diesen Spasmen entsteht eine charakteristische Stellung der Gliedmassen, wie sie das auf Fig. 21 wiedergegebene Bild einer fünfjährigen in meiner Poliklinik behandelten Patientin illustriert. Die Oberschenkel waren hier so intensiv aneinandergedrängt, dass ihre Abduktion selbst bei stärkster Gewaltanwendung nicht gelang. Die Kniee standen gebeugt, die

Fersen in die Höhe gezogen, so dass hier jede Art der Fortbewegung auf den Beinen, ja selbst das Sitzen zur Unmöglichkeit wurde. Durch Tenotomien an den Adduktoren der Oberschenkel, den Knieflexoren und den Achillessehnen, Gipsverbände in überkorrigierter Stellung und nachfolgende orthopädische Massnahmen ist es mir gelungen, die Kleine zur selbständigen Fortbewegung zu befähigen. Patientin wurde von mir in diesem gebesserten Zustande am 6. Februar 1901 der Berliner medizinischen Gesellschaft demonstriert.

Was ich nun speziell an dieser Kranken zeigen möchte, das ist eine eigentümliche, bei Beteiligung des Kniegelenks stets wiederkehrende Stellungsveränderung der Kniescheibe, die besonders bei spitzwinkliger Beugung in die Augen fällt. Die Kuppe der Krümmung wird hier nicht, wie beim normalen Knie, vom Condylus internus und von der oberen Partie der Patella gebildet, sondern von der Patella allein und zwar von einem ihrer Mitte nahegelegenen Punkte. Das Knie bekommt dadurch ein eigentümliches, an das Knie von Tieren erinnerndes spitzes Aussehen. Die Distanz von dem untern Patellarende bis zur Tuberositas tibiae ist grösser geworden, und damit das Ligamentum patellae unzweifelhaft verlängert. Sehr deutlich lässt sich dieses von der Norm abweichende Verhalten an Röntgenbildern vor Augen führen. Unter gewöhnlichen Verhältnissen steht die Patella, wie man das an einem von dem Knie eines normalen siebenjährigen Mädchens gewonnenen Bilde sieht (Taf. V, Fig. 1), unterhalb einer in der Verlängerung der Femurachse gezogenen Linie. An dem von der Patientin mit Little'scher Krankheit gefertigten Skiagramm (Taf. V, Fig. 2) ist sie beträchtlich, und zwar um mindestens $1^1/_2$ cm, in die Höhe gerückt.

Fig. 21.
Hochstand der Kniescheiben bei einer 5jährigen Patientin mit angeborener spastischer Gliederstarre (Little'schen Krankheit).

Ein weiteres diese Verhältnisse vortrefflich wiedergebendes Bild (Taf. V, Fig. 3) stammt von einem an dem gleichen Übel leidenden elfjährigen Knaben, dessen Beobachtung ich Herrn Kollegen Reichardt in Magdeburg verdanke. An dem nach längerer Behandlung in Streckstellung des Kniegelenkes gewonnenen Röntgogramm findet sich hier die Kniescheibe vollkommen im Bereich der Diaphyse des Femur, im Gegensatz zu dem normalen Verhalten bei einem Kinde gleichen Alters (Taf. 5, Fig. 4), bei dem etwa zwei Drittel des Knochens vor der unteren Epiphyse des Oberschenkels liegen. Ähnlich charakteristische Unterschiede finden sich an den in rechtwinkliger Stellung hergestellten Bildern derselben Patienten (Taf. V, Fig. 5 u. 6). Während die Kniescheibe sich normalerweise der gleichmässigen Rundung des Kniegelenkes anpasst, findet sich bei der angeborenen spastischen Gliederstarre eine starke, durch den oberen Teil der hinaufgerückten Patella entstehende Hervorragung.

Wir finden auf den Röntgenbildern dieses elfjährigen Patienten dieselbe Formveränderung der Patella bereits angedeutet, wie wir sie in ausgesprochener Weise bei der im vorigen Kapitel besprochenen Kranken kennen gelernt haben (Taf. IV, Fig. 5 und 6). Genau entsprechend dem Verhalten der Kniescheibe bei denjenigen Tieren, bei denen sie, wie ich zeigen konnte, normalerweise weit am Oberschenkel in die Höhe gerückt ist (Hund, Katze,

Kaninchen, Meerschweinchen, Ratte etc.), lässt auch hier die Patella die Einteilung der hinteren Fläche in einen oberen, die Artikulation mit dem Femur besorgenden und einen unteren, unter stumpfen Winkel von diesem nach vorn ziehenden Teil vermissen. Ihre ganze hintere Fläche hat sich, der gleichmässigen Anlagerung an den Oberschenkelknochen entsprechend, in eine von oben nach unten concav geschweifte Fläche verwandelt.

Fragen wir nach der Ursache des Hochstandes der Patella bei der Little'schen Krankheit, so erweisen sich zwei Erklärungen als möglich.

Entweder handelt es sich bei dieser Affektion um eine Anpassung der Streckmuskulatur an die durch die Spasmen eingeschränkte Beweglichkeit des Kniegelenkes. Wir wissen durch eine Reihe von Beobachtungen und Experimenten, wie sie Strasser, Roux, Marey und ich selbst angestellt haben, dass bei einer dauernden Einschränkung der Beweglichkeit eines Körperteiles eine Verkürzung des bewegenden Muskels und eine Verlängerung seiner Sehne eintritt. Am bekanntesten ist hier das Variieren der Länge des Wadenmuskels. Verkürzt man den Processus posterior calcanei und verringert damit seine Exkursion beim Übergang aus der Beugung in die Streckung des Fusses, oder ist die Beweglichkeit des Fussgelenkes und damit der Ausschlag des Hackenfortsatzes dauernd eingeschränkt, wie beispielsweise selbst nach der bestgelungensten Behandlung des angeborenen Klumpfusses, so verkürzt sich der Bauch des Wadenmuskels bis auf die Länge des oberen Unterschenkeldrittels, und verlängert sich die Achillessehne entsprechend.

So könnte man auch bei der Little'schen Krankheit, einer durch die Spasmen bewirkten Einschränkung der Beweglichkeit des Kniegelenkes zufolge, eine Verlängerung der Sehne des Quadriceps annehmen. Ein Hinaufrücken der Patella in der eben geschilderten Weise würde indes hierbei schon deshalb kaum zu erwarten sein, weil der Hauptanteil der Verlängerung auf den oberhalb der Patella gelegenen Teil der Sehne entfallen müsste. Auch ist hier, im Gegensatz zu den vorhin angedeuteten, zu funktionellen Umwandlungen im Bereiche der Muskulatur führenden Verhältnissen, die Einschränkung der Beweglichkeit keine dauernde, sondern nur eine intermittierende. Lassen die Spasmen nach, so gelingt zeitweise — namentlich nach vorausgeschickter Verlängerung der Beugesehnen durch Tenotomien — die Bewegung des Gelenkes in vollem Umfange — und trotzdem bleibt, wie wir feststellen konnten, das Phänomen bestehen.

Bei den Widersprüchen, die somit die Erklärung des Hochstandes der Patella auf dem eben angedeuteten Wege findet, bleibt nur eine andere Annahme übrig, nämlich die, dass bei der Little'schen Krankheit durch die dauernden Spasmen eine Dehnung und Verlängerung der Patellarsehne durch Störung ihrer normalen Entwicklung und damit das charakteristische Verhalten der Kniescheibe zu stande kommt, das übrigens, so weit bisher bekannt, lediglich der Little'schen Krankheit eigentümlich, dagegen bei den verschiedensten im späteren Leben auftretenden spastischen Erkrankungen der unteren Gliedmassen zu fehlen scheint.

IV. Überzählige Bildungen im Bereiche des Fusses.

Das Studium der überzähligen Bildungen im Bereiche des Fusses ist gleichfalls durch die Anwendung des Röntgenverfahrens sehr erleichtert worden. Wir haben es hier in der Regel mit Doppelbildungen im Bereiche der Zehen und der Metatarsalknochen zu thun. Der überzählige Teil sitzt, ähnlich wie an der Hand, mit Vorliebe am Rande des Fusses, an der tibialen oder fibularen Seite resp. an beiden gleichzeitig, so dass dann Anlagen zu je sieben Zehen entstehen. Daneben finden sich indes auch Doppelbildungen mittlerer Zehen. Gelegentlich werden ganze Abschnitte des Fusses verdoppelt. Vielfach besteht für die überzählige Zehe ein vollkommen ausgebildeter Metatarsalknochen, oder ein Mittelfussknochen teilt

sich gabelförmig in zwei Ausläufer. Die beiden Zehen sitzen in anderen Fällen auf zwei getrennten Gelenkflächen des distalen Endes des Metatarsale. Schliesslich können auch die Doppelbildungen erst im Bereiche der Phalangen stattfinden. Für die Doppelbildungen der fünften Zehe hat Pfitzner den Nachweis erbracht, dass vielfach der tibiale Zwilling drei-, der fibulare zweigliedrig ist, dass die fibulare Zehe eine ihrer ganzen Form nach ausgesprochene fünfte Zehe ist, während die tibiale Zehe niemals eine fünfte repräsentieren kann, sondern eine typische vierte Zehe darstellt — ein Verhalten, das ich bei meinen Kranken vielfach bestätigt fand.

Aus der grossen Zahl meiner eigenen Beobachtungen überzähliger Zehen mögen einige

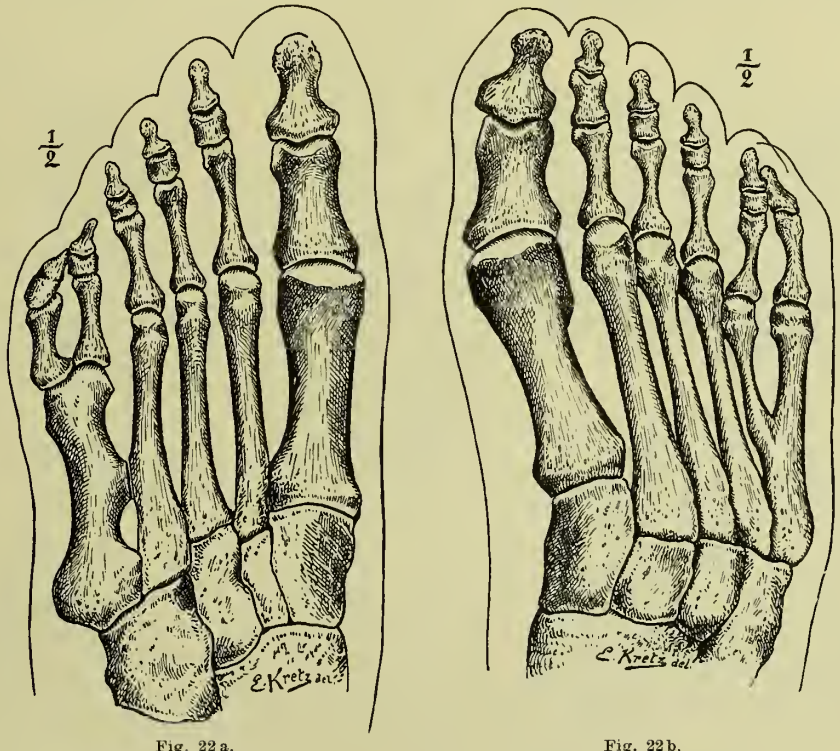

Fig. 22a. Fig. 22b.

Polydaktylie an beiden Füssen eines 36jährigen Patienten.
(Rekonstruktionsbild zu Tafel V, Fig. 9)

hier besprochen werden. Meist bestand bei den betreffenden Patienten gleichzeitig Polydaktylie an den Händen.

Die auf Tafel V, Fig. 9 wiedergegebenen Skiagramme, nach denen die in Fig. 22 abgebildeten Rekonstruktionsbilder gezeichnet sind, entstammen einem 36jährigen Patienten ohne Missbildungen in Ascendenz und Descendenz. Linkerseits (Fig. 22a) artikulieren die fünfte und sechste Zehe an dem distalen Ende des vierten Metatarsale. Rechterseits (Fig. 22b) besteht eine Gabelung in der Mitte dieses Knochens. Auch hier ist der tibiale Zwilling dreigliedrig, der fibulare zweigliedrig.

An dem auf Tafel V, Fig. 10 wiedergegebenen Skiagramm des rechten Fusses eines 50jährigen Patienten findet sich ausnahmsweise eine dreigliedrige sechste Zehe.

Tafel V, Fig. 7 zeigt das mir von Herrn Stabsarzt Dr. Niehues-Bonn freundlichst übersandte Skiagramm eines Neugeborenen. Der rechte Fuss besitzt hier sieben Zehen und Metatarsalia. Die beiden von dem übrigen Fuss durch eine Spalte abgetrennten überzähligen Zehen sind offenbar eine Grosszehe und eine doppelte zweite Zehe. Denn die am meisten medialwärts gelegene besitzt zwei, die folgende drei Phalangen.

Tafel V, Fig. 8 und die in Fig. 23 wiedergegebenen Rekonstruktionsbilder zeigen die Füsse eines 48jährigen Kranken. Ihm waren in frühester Jugend sechste Finger, die neben den kleinen ihren Platz hatten, entfernt worden. Diese letzteren lassen noch jetzt eine abnorme Breite ihrer Endglieder und der auf denselben sitzenden Nägel erkennen. An den Füssen fällt neben einer besonders markanten Verbreiterung der zweiten Grosszehenphalangen das Vorhandensein voll ausgebildeter sechster Zehen auf. Dieselben sind unter dem Stiefeldruck etwas abgeplattet und verschoben, wie wir es ja häufig auch an normalen Füssen zu sehen Gelegenheit haben. Nach dem Röntgenbilde erweisen sich die Mittelfussknochen links gleichfalls um einen vermehrt. Metatarsale III und IV artikulieren hier mit dem Cuneiforme III, Met. IV und V mit dem Cuboides. Rechterseits besteht ein Metatarsale V bipartitum. Die Trennung

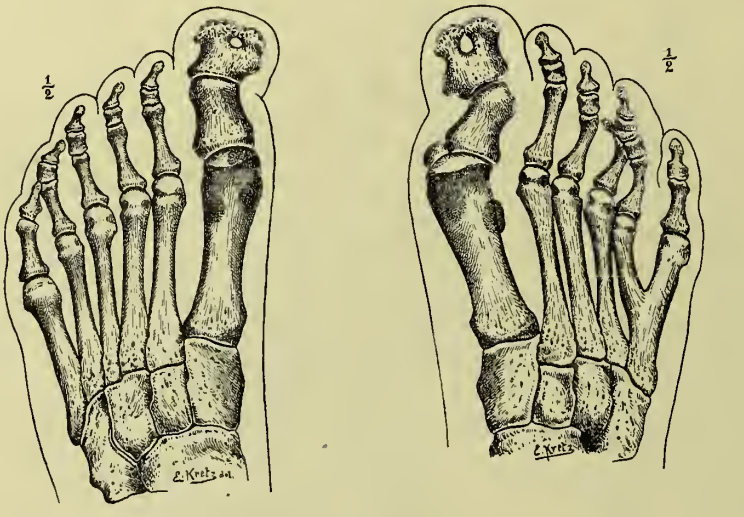

Fig. 23.
Anlagen zu je sieben Zehen an beiden Füssen eines 48jährigen Kranken.
(Rekonstruktionsbild zu Tafel V, Fig. 8.

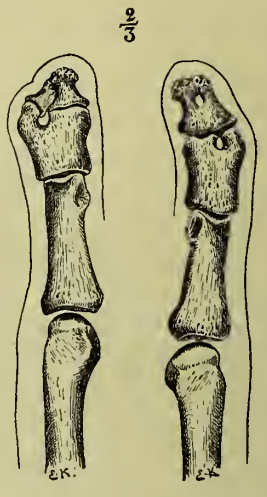

Fig. 24.
Doppelbildung an beiden kleinen Fingern desselben Kranken.

des einheitlichen Knochens in zwei Gabeln geschieht etwa in der Mitte. Die fibulare Zehe ist wieder zwei-, die tibiale dreigliederig.

An den Halluces bestehen, neben eigentümlichen, deutlich auf den Bildern hervortretenden Verschiebungen, Verdoppelungen der Endglieder, deren distale Abschnitte in je zwei Zinken auslaufen. Bemerkenswert ist daneben das Vorhandensein von drei Sesambeinen. [Dieselben sind auf den Rekonstruktionsbildern durchscheinend gezeichnet.] Also auch hier schon, nicht erst an den Endgliedern, besteht eine Verdoppelung.

Was die Hände des Kranken betrifft, so finden wir hier eine ähnliche Neigung zur Gabelung an den kleinen Fingern. Die Spaltung in zwei Teile (Fig. 24) beginnt schon an den distalen Abschnitten der zweiten Phalangen. Die ulnare Zinke ist namentlich linkerseits schmäler als der radiale Teil. An dieser Stelle schliessen sich an die beiden Ausläufer der Mittelglieder zwei getrennte Endphalangen, während rechterseits zunächst ein gemeinsames Basalstück folgt, und eine nochmalige Trennung erst in dem peripheren Teil der Schaufel eintritt.

Berücksichtigt man, dass an den Händen des Kranken, wie oben erwähnt, in frühem Alter weitere überzählige Teile entfernt worden sind, so bestanden auch hier, wie jetzt noch an den Füssen, Anlagen zu je sieben Fingern.

Von den zwölf Kindern des Patienten haben sieben die Polydaktylie an Händen und Füssen geerbt. Drei von ihnen, die noch am Leben sind, sind von mir untersucht worden.

Fig. 25a und Taf. V, Fig. 8 veranschaulichen die Füsse des jetzt 13jährigen Sohnes. Es bestehen beiderseits zunächst sechs ausgebildete Zehen. Die Gabelung des mit den beiden letzten Zehen artikulierenden Metatarsale V beginnt rechts erst am distalen Ende, links finden sich sechs ausgebildete Mittelfussknochen. Daneben besteht ein weiterer nur mittelst des Röntgenverfahrens festzustellender überzähliger Knochen zwischen dem 1. und 2. Metatarsale, von einem vorspringenden Teil des ersten Keilbeins ausgehend und mit dem ersten Mittelfussknochen etwa in dessen Mitte in gelenkige Verbindung tretend — offenbar das Rudiment eines weiteren supernumerären Strahls.

An beiden Händen sind in früher Kindheit überzählige Finger operativ entfernt worden. Man konstatiert zur Zeit noch an der linken Hand an dem ulnaren Rande des fünften Metatarsale nahe dessen Capitulum unter einer Narbe einen etwa 1 cm langen Knochenvorsprung. Derselbe erweist sich bei der Durchleuchtung als ein seitlicher Ast des Mittelhandknochens, der offenbar die Gelenkfläche für den überzähligen Finger getragen hat und nach der Exartikulation desselben mittelst des erhaltenen Epiphysenknorpels die Fähigkeit, sich nachträglich zu vergrössern, beibehalten hat.

Bei der z. Z. zweijährigen Schwester, bei der ich selbst unmittelbar nach der Geburt ulnarwärts prominierende Äste der fünften Metacarpalia nahe deren distalen Enden mitsamt den daran artikulierenden sechsten Fingern entfernt habe — zur Zeit sind nur noch kleine Narben beiderseits erkennbar — finden sich beiderseits wiederum sechs Zehen (s. Fig. 25b). Linkerseits zeigen die vierte und fünfte Zehe Syndaktylie. Bei dem z. Z. jüngsten, jetzt sechs Wochen alten Kinde, habe ich vor kurzem wiederum überzählige kleine Finger entfernt und eine Verwachsung zwischen viertem und fünftem linken Finger getrennt. Die Füsse (s. Fig. 25c) zeigen sich vollkommen analog denen des Vaters gebildet. Die überzähligen kleinen Zehen, sowie die abnorm breiten Halluces mit einer Andeutung eines doppelten Nagels lassen mit Sicherheit die Anlagen zu sieben Zehen erkennen.

Fig. 25a.

Fig. 25b.

Fig. 25c.

Überzählige Zehen bei drei Geschwistern.

Tafel VI, Fig. 2 und die schematischen Zeichnungen in Fig. 26 zeigen die Röntgenaufnahmen der Füsse einer gleichzeitig mit einer Gaumenspalte

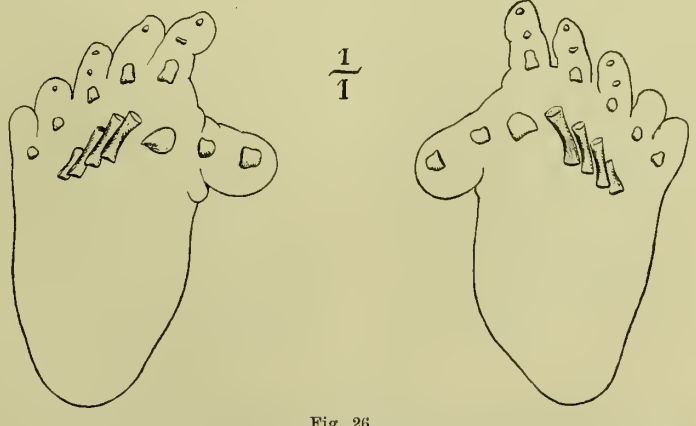

Fig. 26.

Rekonstruktionsbild zu Tafel VI, Fig. 2.

behafteten ausgetragenen (mir von Herrn Dr. Mainzer überwiesenen) männlichen Frucht. Man erkennt an denselben ohne weiteres das Vorhandensein von nach Art der Greifzehen des Affen medialwärts angefügten grossen Zehen mit zwei Gliedern, während alle übrigen Zehen drei Glieder erkennen lassen. Erste und zweite vorhandene Zehen fügen sich dem Metatarsale primum an. Ist in diesem Falle nicht mit Sicherheit zu entscheiden, welcher der vier fibularwärts gelagerten Strahlen verdoppelt ist — höchstwahrscheinlich der zweite — so zeigt der auf Fig. 27 abgebildete rechte Fuss einer siebenjährigen Patientin meiner Beobachtung eine zweifellose Verdoppelung im Bereiche des zweiten Strahls. Auf dem abnorm breiten Endgliede der zweiten rechten Zehe sitzen zwei getrennte Nägel. Die Durchleuchtung (Fig. 28) zeigt eine einfache Mittelphalanx. Von den beiden in den Diaphysen getrennten Endphalangen erweist sich die fibulare wesentlich weiter in der Ossifikation vorgeschritten, als die noch keinen Knochenschatten zeigende tibiale.

Fig. 27.
Verdoppelung des Endgliedes der zweiten rechten Zehe bei einem 7jährigen Mädchen.

In Bezug auf das Zustandekommen der Hyperdactylie stehen sich bekanntlich verschiedene Auffassungen gegenüber. Die Thatsache des gewöhnlichen Sitzes am Rande von Hand und Fuss haben von Darwin an einer Reihe von Autoren, in neuerer Zeit namentlich Bardeleben, dazu Veranlassung gegeben, die Anomalie im atavistischen Sinne als einen Rückschlag auf einen vielfingrigen Urahn aufzufassen, indem „verlorene“ radiale, resp. ulnare, tibiale, resp. fibulare Strahlen, welche man beim Menschen, vielen Säugetieren, Reptilien und Batrachiern in Gestalt längst bekannter, meist als Sesambeine aufgefasster Knochen finden wollte, in Form von supernumerären Teilen in die Erscheinung treten sollten. Gegenbaur, Tornier, Zander u. A. haben diese Auffassung der Hyperdactylie als einer theromorphen Varietät auf das Schärfste bekämpft; sie würde selbst im Falle einer Berechtigung nur die gewöhnlichen Fälle von Doppelbildung am Rande von Hand und Fuss erklären. Zwischen den normalen Fingern und Zehen auftretende überzählige Bildungen, wie sie das Röntgenverfahren mehr und mehr erkennen lässt — ich verweise auf die oben besprochenen eigenen Beobachtungen, sowie auf die in meiner Bearbeitung der angeborenen Verbildungen der oberen Extremitäten geschilderten Fälle — werden, nachdem Albrechts Versuch der Zurückführung derselben auf die Rochen, bei denen jeder Finger mit beinahe mathematischer Regelmässigkeit sich gegen den Flossenrand in zwei Finger spaltet, wohl von keiner Seite Anerkennung gefunden hat, allgemein zu den Missbildungen im eigentlichen Sinne des Wortes gezählt.

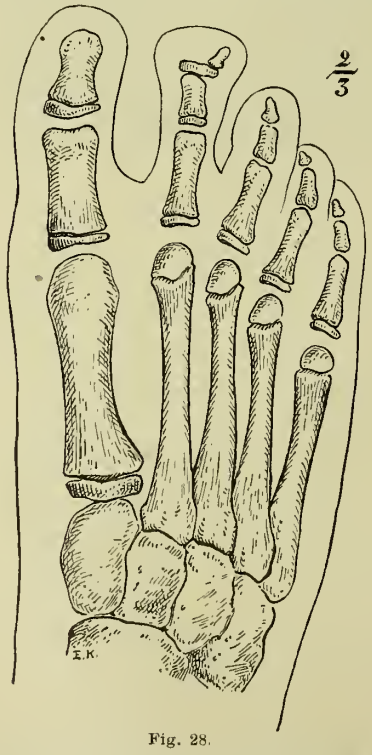

Fig. 28.
Rekonstruktionsbild des Skiagramms des in Fig. 27 abgebildeten Fusses.

Die Hyperdactylie als Missbildung kann auf zweierlei Art und Weise zu stande kommen, infolge einer dem Keim von Anfang an anhaftenden Eigentümlichkeit oder durch von aussen

auf die Extremitätenanlage wirkende Momente, von denen man namentlich amniotischen Falten oder Fäden, die sich den vorwachsenden Gliedmassen entgegenstellen, in dieselben eindrücken und einschneiden und Teile derselben mehr oder weniger abtrennen, für die fragliche Verbildung verantwortlich gemacht hat. Amnionfalten, welche die Finger und Zehen, während ihrer Ontogenese fest einschliessen und dadurch am strahlenförmigen Auseinanderwachsen hindern, sollten dabei gleichzeitig die die Hyperdactylie wie auch in mehreren der oben wiedergegebenen Beobachtungen gelegentlich begleitende Syndactylie erklären. Der ersteren Auffassung der Verbildung als Resultat einer abnormen Keimanlage huldigen u. A. Ziegler, Pott, Falkenheim. Sie stützen ihre Anschauung gegenüber den Anhängern der mechanischen Theorie im wesentlichen auf die so häufige Symmetrie und Erblichkeit der fraglichen Anomalien. Diese beiden Argumente hat neuerdings besonders Zander zu entkräften sich bemüht. Er betont mit Gegenbaur die häufige — ja auch in mehreren der obigen Fälle konstatierte — Verschiedenheit beider Teile bei bilateral symmetrischer Polydactylie und verweist in der Erwägung, dass der Embryo sowohl wie das Amnion zunächst eine vollständig bilaterale Symmetrie zeigen, auf die Möglichkeit, dass gelegentlich Falten in dem Amnion genau symmetrisch auftreten und auf die gleichen Stellen der Gliedmassen einwirken können. Mit der häufigen Vererbung der Polydactylie findet sich Zander in der Weise ab, dass er die zum ersten Male in einer Familie auftretende Missbildung als eine im obigen Sinne erworbene auffasst, die als in einer frühen Entwickelungsperiode, zu einer Zeit, wo sich die einzelnen Organteile noch nicht differenziert haben, entstanden, sich dem betreffenden Individuum so fest aufgeprägt, dass sie auf die Nachkommenschaft übertragen werden kann. Zander verfällt hierbei unbewusst selbst auf das dunkle Gebiet der Keimesvariation. Wenn man überdies die Schwierigkeiten in Betracht zieht, Fälle wie den auf Tafel V, Fig. 8 und in Fig. 23 abgebildeten von gleichzeitiger Doppelbildung an den tibialen und fibularen Rändern beider Füsse oder wie den auf Tafel V, Fig. 7 wiedergegebenen von Wiederholung der ersten und zweiten Zehe am Innenrande eines sonst normalen Fusses, auf mechanische Weise entstanden zu deuten — in einem vor kurzen von Stopnitzki publizierten und von dem Autor auf amniotische Einwirkungen zurückgeführten Falle fanden sich an dem einen Fuss eines zwölfjährigen Mädchens nicht weniger als elf Zehen — wenn man weiterhin die häufige Kombination der Hyperdactylie mit Verbildungen innerer Organe in Betracht zieht, so kann man nicht umhin, über die mechanische Erklärung des Zustandekommens der Hyperdactylie und Syndactylie, so sehr dieselbe auch unserm Kausalitätsbedürfnis entsprechen würde, vor der Hand noch ein non liquet auszusprechen.

V. Defektbildungen im Bereiche des Fussskelets mit Einschluss des Spaltfusses.

Defektbildungen im Bereiche des Fussskelets treten zunächst als Begleiterscheinungen der Defektbildungen der langen Röhrenknochen der unteren Extremität auf. So fehlen, wie wir sahen, in der Regel beim Tibadefekt die grosse Zehe mit ihrem Mittelfussknochen, beim Defekt der Fibula ein oder mehrere laterale Zehen mit entsprechenden Teilen des Metatarsus. Indem ich in Bezug auf die Einzelheiten auf die entsprechenden Kapitel verweise, möchte ich in diesem Abschnitt lediglich solche Fälle vereinen, in denen bei guter Ausbildung der proximalen Teile des Gliedes einzelne Strahlen im Bereiche des Fusses ausgefallen sind. Fehlen dabei mittlere Zehen ev. mit ihren Mittelfussknochen, so entsteht die als Spaltfuss bezeichnete Anomalie.

Die ausgesprochene Neigung dieser Defektbildungen zur Vererbung zeigt zunächst eine Familie meiner Beobachtung, in der ich bei einem 47jährigen Kanzleibeamten (Fig. 29) und dessen beiden einzigen Kindern, einem 13jährigen Mädchen (Fig. 30) und einem 10jährigen Knaben (Fig. 31) beiderseits nur die kleine Zehe nachweisen konnte. An den Händen bestanden gleichfalls analoge Defektbildungen. So waren beim Vater beiderseits nur das vierte und fünfte Metacarpale vorhanden. Rechts schloss sich an dieselben lediglich der fünfte Finger, linkerseits waren vierte und fünfte Finger ausgebildet, aber durch Syndactylie vereinigt. Bei beiden

Kindern waren auf beiden Seiten nur die kleinen Finger zur Ausbildung gelangt. Im Bereiche der Mittelhand lagen bemerkenswerte Variationen vor. Während bei dem Knaben nur zwei Metacarpalia vorhanden waren, zeigte das Mädchen links wie rechts deren drei. Linkerseits

Fig. 29.
Defektbildungen an beiden Händen und Füssen eines 47 jährigen Patienten.

Fig. 30.
Defektbildungen an beiden Händen und Füssen der 13 jährigen Tochter.

Fig. 31.
Defektbildungen an beiden Händen und Füssen des 10 jährigen Sohnes.

divergierten die beiden äusseren Metacarpalia in einem Winkel von etwa 45° und schlossen an ihren unteren Enden einen querliegenden Knochen zwischen sich, mit welchem sie somit ein vollkommen geschlossenes, fast gleichseitiges Dreieck bildeten, dessen einander berührende Teile gelenkig mit einander verbunden waren. Der beide Mittelhandknochen verbindende Knochen trug weder den Charakter eines Metacarpale, noch den einer Phalanx; denn er besass an seinen beiden Enden — abweichend von den normalen Röhrenknochen der Hand — Epiphysenkerne.

Im Gegensatz zu diesen Variationen im Bereiche der Handverbildungen zeigen sich die Defektbildungen an den Füssen der drei Kranken in durchaus gleicher Weise. Die Unterschenkelknochen sind normal. Auch die Fersengegend zeigt ihre normale Gestaltung mit dem nach hinten vorspringenden Hackenfortsatz, an dem die Achillessehne in gewöhnlicher Weise inseriert. In der Malleolengabel artikuliert der Talus; an ihn schliesst sich distalwärts ein Rudiment des Naviculare. Die Sehne des Tibialis anticus springt als deutlicher zu diesem Knochen ziehender Strang hervor. Von dieser Partie an besteht der Fuss nur aus seinem äusseren dem fünften Mittelfussknochen und der fünften Zehe entsprechenden Anteil, während an dem Innenrande ein tiefer, halbmondförmiger Ausschnitt bemerkbar wird. Um die Unterstützungsfläche zu vermehren, haben sich bei allen drei Kranken, die übrigens andauernd und ohne Beschwerden zu gehen vermögen, die einzigen vorhandenen fünften Zehen vollkommen nach der medialen Seite umgelegt.

Über die Verhältnisse des vorderen Fussskeletts orientieren uns die Skiagramme, die von den rechten Füssen gewonnen sind, und die entsprechenden Rekonstruktionszeichnungen.

Beim Vater (Taf. VI, Fig. 5 und Textfigur 32) sind noch Naviculare, Cuboid und

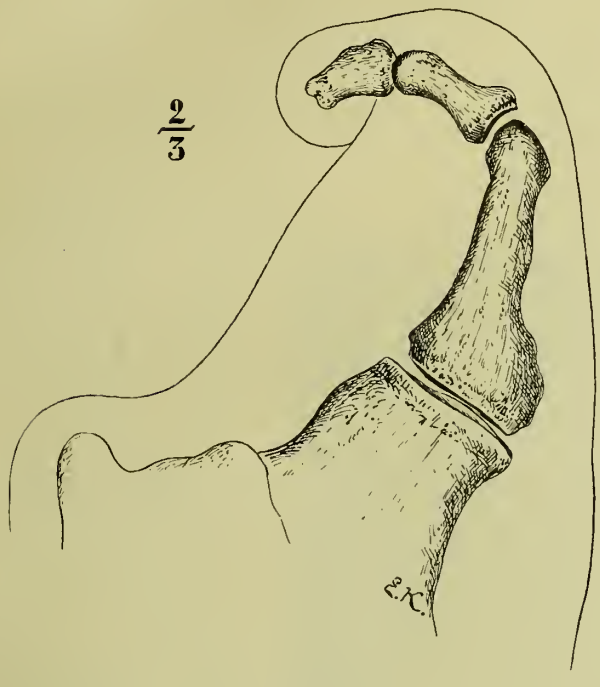

Fig. 32.
Rekonstruktionsbild zu Tafel VI, Fig. 5.

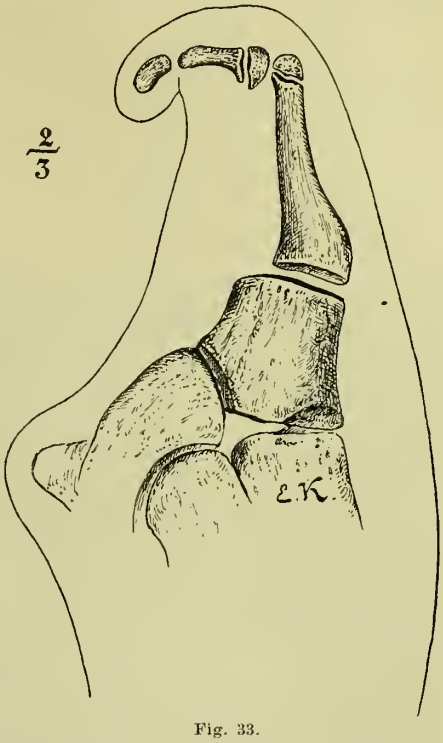

Fig. 33.
Rekonstruktionsbild zu Tafel VI, Fig. 4.

fünfter Strahl zu identifizieren. Bei letzterem sind wieder Mittel- und Endphalanx verschmolzen. Das Metatarsale V mit regelrechter Tuberositas schliesst möglicherweise in der tibialen Partie seiner Basis ein assimiliertes Rudiment des vierten Strahles ein. Am Naviculare liegt, anscheinend angeschmolzen, ein Rest vom Cuneiforme I.

Bei der 13jährigen Tochter (Taf. VI, Fig. 4 u. Textfigur 33) liegen die Verhältnisse sonst wie beim Vater; der Rest vom Cuneiforme aber ist selbständiger und mit dem Metatarsale V ist anscheinend kein Rudiment vom Metatarsale IV verschmolzen. Bei dem 10jährigen Sohn endlich (Tafel VI, Fig. 6 u. Textfigur 34) besteht im Naviculare eine kleine Ossifikation, vom Cuneiforme I fehlt jede Spur.

Einen Defekt lediglich der Mittelphalanx der zweiten rechten Zehe zeigt das von einer 16jährigen Patientin meiner Beobachtung stammende, auf Tafel VI, Fig. 3 wiedergegebene Skiagramm. Zwischen zweiter und dritter Zehe bestand Syndactylie.

Für die Defektbildungen mittlerer Zehen ev. mit ihren Metatarsalknochen ist von Kümmel die der Spalthand analoge Bezeichnung des Spaltfusses eingeführt worden. Der Fuss wird durch den bei einem solchen Defekt entstehenden Spalt in zwei ungleichartige, meist gegen einander bewegliche,

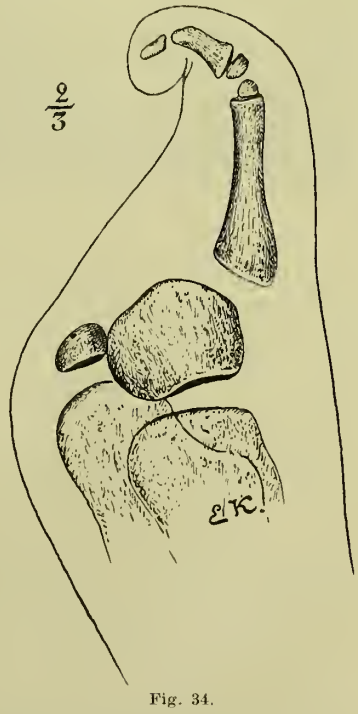

Fig. 34.
Rekonstruktionsbild zu Tafel VI, Fig. 6.

häufig opponierbare Hälften geteilt. Dabei pflegen die zu jeder Hälfte gehörigen Glieder untereinander eine festere Zusammengehörigkeit zu zeigen und sind nicht selten durch Syndactylie verbunden. Häufig ist die Affektion beiderseits vorhanden. Vielfach finden sich daneben Spaltbildungen an den Händen. Nicht selten ist die Anomalie exquisit erblich. So konnte Mayer über eine Familie berichten, in der Spalthand und Spaltfuss durch vier Generationen zu verfolgen war. Vier aus drei verschiedenen Generationen stammende Fälle konnten mittelst des Röntgenverfahrens durchforscht werden. Von den seit dem ersten Auftreten der Missbildung in der Familie geborenen 20 Mitgliedern zeigten 13 die in Rede stehende Anomalie. Dabei unterlag es keinem Zweifel, dass die Affektion durch die männlichen Vertreter weiter verbreitet wurde. Der erste Behaftete war zweimal verheiratet und hat mit der ersten Frau zwei, mit der zweiten vier Kinder erzeugt; aber alle zeigten die Missbildung. Allerdings scheint die missbildende Kraft immer an Intensität abgenommen zu haben. Während nämlich der älteste Sohn an allen vier Extremitäten die Spaltbildung aufwies, war bei dem zweiten die linke Hand verschont geblieben; bei den übrigen vier Kindern waren nur die Füsse befallen. Ähnliche Abschwächungen in der Art der Missbildungen zeigten sich bei anderen Zweigen der Familie.

Fig. 35.
Doppelseitiger Spaltfuss bei einem 23jährigen Patienten.

Ein vortreffliches Beispiel eines doppelseitigen Spaltfusses zeigt Fig. 35, nach einer Photographie eines 23jährigen Patienten, die ich Herrn Geheimrat Garré in Königsberg verdanke. Dem Kranken fehlte auch beiderseits der Mittelfinger und sein Metacarpale. Während scheinbar ein Defekt dreier mittlerer Zehen vorliegt, deutet die Verbreiterung und Doppelbildung am Nagel der grossen Zehe auf eine Verschmelzung zweier medialwärts gelegener Zehen hin, und ebenso scheint auch eine Verschmelzung zweier Mittelfussknochen vorhanden zu sein.

Klaren Einblick in die vorliegenden Verhältnisse kann uns am Lebenden nur das Röntgenverfahren bieten, das ausser von Mayer in seinen Fällen auch von Roloff bei der Untersuchung eines an Spaltfuss leidenden achtjährigen Knaben und von Perthes bei zwei Knaben mit Defekten der mittleren Zehen bezw. Finger bereits herangezogen worden ist.

Auch mir bot sich vor kurzem durch die Liebenswürdigkeit des Herrn Prof. Benda Gelegenheit, Röntgenbilder eines Spaltfusses zu gewinnen (Taf. VI, Fig. 7 und 8). Es handelte sich um eine im Krankenhaus am Urban an Abdominaltyphus verstorbene 20jährige Patientin, die ausser multiplen Spontanamputationen im Bereiche der rechten Hand, einem

rechtsseitigen Klumpfuss, einer Hauttasche am Rücken, linkerseits einen Spaltfuss zeigt. Es waren scheinbar nur drei Zehen vorhanden, deren beide äussere durch Syndactylie verbunden waren. Zwischen der ersten Zehe und den beiden äusseren ging ein tiefer Spalt in den Mittelfuss hinein. Die Röntgenbilder (Taf. VI, Fig. 7 u. 8, Aufnahmen von unten und von der Seite) lassen hier das Vorhandensein aller fünf Mittelfussknochen in der Anlage erkennen. An die beiden ersten Metatarsalia, die in ihren distalen Enden zu einem einheitlichen Knochen verschmolzen sind, schliesst sich eine einzige zweigliedrige Zehe. Die vierten und fünften Metatarsalia mit ihren Zehen (letztere zweigliedrig) sind vorhanden, während ein Rudiment des dritten Mittelfussknochens sich dem zweiten anlagert. Von den Tarsalknochen fehlt das dritte Keilbein. (Vergl. die Rekonstruktionszeichnung von Tafel VI, Fig. 7 auf Fig. 36.)

So sehr auch das in dieser Beobachtung neben dem Spaltfuss konstatierte Vorkommen anderweitiger Verbildungen, deren Entstehung unter dem Einfluss amniotischer Einwirkungen allgemein acceptiert ist, wie beispielsweise der Spontanamputationen, für die von Kümmel und Riedinger verfochtene Hypothese einer mechanischen Erklärung des Spaltfusses und der Spalthand spricht, so mahnt doch die enorme Vererblichkeit der Missbildung sowie die Symmetrie ihres Auftretens in dieser Beziehung zur Vorsicht. Kümmels Eintreten für den oben angedeuteten ausschliesslichen Entstehungsmodus erscheint um so wunderbarer, als sich in dem von ihm mitgeteilten Falle die Verbildung gleichfalls durch mehrere Generationen vererbt hat.

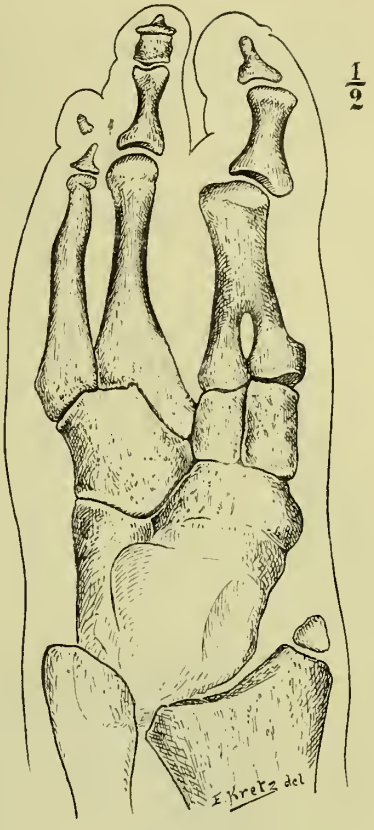

Fig. 36.

Rekonstruktionsbild zu Tafel VI, Fig. 7.

Linksseitiger Spaltfuss bei einer 20jährigen Patientin.

VI. Der partielle Riesenwuchs im Bereiche der unteren Extremität.

Die in diesem Abschnitt zunächst genauer zu besprechende z. Z. 15jährige Patientin leidet an einer angeborenen abnormen Grössenentwicklung der drei medialwärts liegenden Zehen des rechten Fusses und ihrer Metatarsalknochen mit gleichzeitiger, wenn auch geringerer Hypertrophie der Knochen des rechten Ober- und Unterschenkels. Sie ist wegen ihrer Anomalie, die sofort nach der Geburt bemerkt wurde und im Laufe der späteren Jahre wesentlich auffallender geworden ist, bereits im Jahre 1895 von Herrn Dr. Adler der Berliner medicinischen Gesellschaft demonstriert worden.

Aus gesunder Familie stammend und sonst frei von Verbildungen, zeigt Patientin ein höchst auffallendes Missverhältnis in der Ausbildung ihrer beiden Unterextremitäten, speciell beider Füsse. Der rechte Oberschenkel ist um 3, der rechte Unterschenkel um 1 cm länger als der linke (s. Fig. 37).

Was speciell den rechten Fuss anlangt, so zeigt derselbe ein höchst frappierendes Verhalten. Während die Fusswurzel bereits eine leichte Vergrösserung der einzelnen medialwärts liegenden Teile erkennen lässt, zeigen speciell die drei ersten Mittelfussknochen und die ihnen entsprechenden Zehen eine sehr erhebliche Hypertrophie. Im Gegensatz dazu sind die beiden letzten Metatarsalia und ihre Zehen kleiner als auf der linken Seite. Einen sehr guten Überblick über die einschlägigen Verhältnisse gewährt uns das Röntgenbild (Taf. VII, Fig. 1 und die entsprechende Rekonstruktionszeichnung Fig. 38), das gleichzeitig die Möglichkeit einer

ungefähren Messung bietet. Wie die beigefügte, auf Grund von Feststellungen am Röntgenbilde hergestellte Tabelle erkennen lässt, zeigt beispielsweise der zweite Mittelfussknochen eine Zunahme von 4,0, der dritte eine solche von 3,4 cm gegenüber der linken Seite; die ersten

	I		II		III		IV		V	
	rechts	links	rechts	links	rechts	links	rechts	links	rechts	links
Metatars.	8,0	7,0	12,0	8,0	11,0	7,6	7,0	7,3	6,2	6,7
Diff.	+ 1.0		+ 4,0		+ 3,4		— 0,3		— 0,5	
Gph.	3,0	4,5	4,0	2,5	5,0	2,2	1,0	1,9	1,5	1,9
Diff.	+ 1,5		+ 1,5		+ 2,8		— 0,9		— 0,4	
Mph.	—	—	3,1	2,3	1,0	2,1	0,5	1,9	0,5	2,0
Diff.	—		+ 1,2		— 1,1		— 1,4		— 1,5	
Eph.	3,5	2,0	1,5	0,9	1,5	0,9	0,3	0,8	0,3	0,4
Diff.	+ 1,5		+ 0,6		+ 0,6		— 0,5		— 0,1	

Zehenglieder der beiden medialwärts liegenden Zehen sind rechts 1,5, dasjenige der Mittelzehe 2,8 cm länger als links, während die einzelnen Glieder des vierten und fünften Strahles selbst bis zu 1,5 cm kleiner auf der rechten als diejenigen auf der linken Seite erscheinen. Auf diese Weise ergiebt sich ein so beträchtlicher Längenunterschied beider Füsse, dass die Entfernung von der Ferse bis zur Spitze der zweiten Zehe einen Unterschied von 8 cm erkennen lässt (r. 30, l. 22 cm). Der rechte Fuss ist abgeflacht und steht in leichter Valgusstellung, wodurch an der

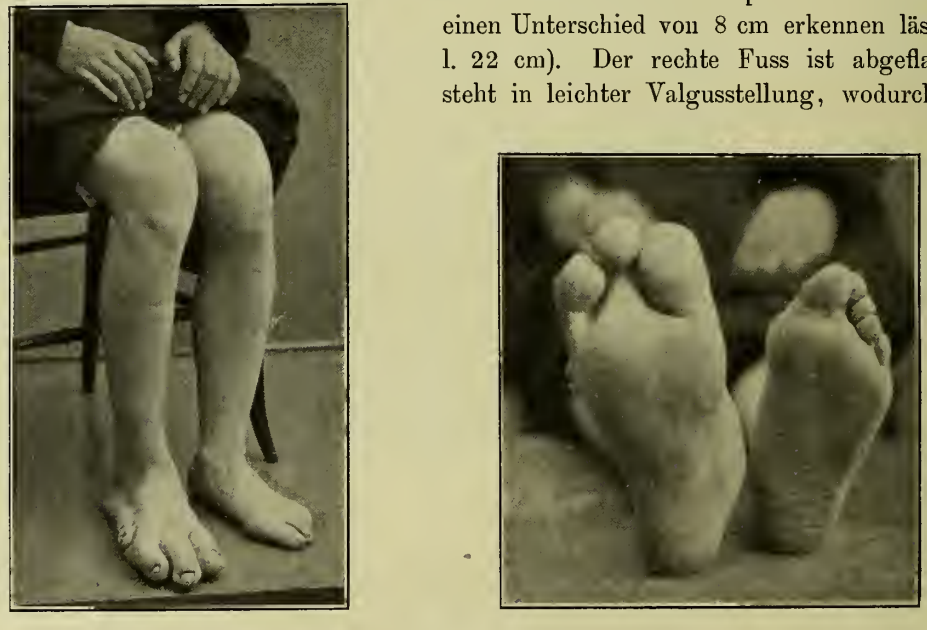

Fig. 37.
Partieller Riesenwuchs am rechten Fuss einer 15jährigen Patientin.

Innenseite eine starke Prominenz des Caput tali erzeugt wird. Ausser der Verlängerung und gleichzeitigen Verdickung der Knochen konstatiert man im Bereich des ossifizierten Fussabschnittes eine leicht elephantiastische Hyperplasie des Unterhautbindegewebes. Der Umfang an der Ansatzstelle der kleinen Zehe beträgt rechts 26, links 20 cm. Die Gelenke sind durchweg frei, die Beweglichkeit sämtlicher fünf Zehen, überhaupt die Beweglichkeit des Fusses ungestört. Die Sensibilität zeigt keine Veränderungen. An den Nägeln bestehen Nagelbettentzündungen, so dass ich zur Entfernung derselben gezwungen wurde.

An den affizierten Metatarsalia konstatiert man auf dem Skiagramm im Bereiche der epiphysären Zone eine Verschwommenheit und Aufhellung des Knochengewebes. Während linkerseits die distalwärts gelagerten Epiphysen durch helle, den Wachstumsknorpeln ent-

sprechende Zonen von der Diaphyse abgesetzt sind, sind an der kranken Seite die Epiphysenlinien nicht mehr erkennbar. An dem vierten und fünften Mittelfussknochen treten dieselben wieder ebenso deutlich wie linkerseits hervor. Die Phalangen zeigen beiderseits bereits eine Verschmelzung der Dia- und Epiphysen. Die Patella lässt beiderseits dieselbe Grösse und Gestaltung erkennen. An den beiden Beckenhälften konstatiert man auch am Röntgenbild keine Unterschiede.

Der angeborene Riesenwuchs hat in der Neuzeit mehrfach Veranlassung zu Bearbeitungen gegeben. P. Wagner konnte in einer 1887 veröffentlichten Arbeit 46 Fälle zusammenstellen. Weitere Mitteilungen einschlägiger Beobachtungen verdanken wir u. A. Masmejean, Waitz, Machenhauer, Hoberg, v. Torday, Galvani, Grünfeld und Köhler. Galvanis, Grünfelds und Köhlers Fälle betrafen in ähnlicher Weise wie der unsrige einzelne Metatarsalknochen und Zehen, während die andern annähernd normale Verhältnisse darboten. In Galvanis Fall handelt es sich um ein elfmonatliches Kind, dessen linker Fuss schon seit der Geburt ein übernormales Volumen besass. Die zweite Phalanx der grossen Zehe war fast verdoppelt und beinahe kuglig. Nach und nach wurde von der Deformität auch noch die erste Phalanx befallen, die sich gleichfalls vergrösserte und abrundete. Auch das Metatarsale hatte eine Volumenzunahme erfahren, später begann auch die zweite Phalanx der zweiten Zehe sich zu vergrössern. In Köhlers Falle handelte es sich um einen 18jährigen Mann, dessen zweite und dritte Zehe am rechten Fuss beträchtlich vergrössert waren. Gleichzeitig fand sich an der Tibia desselben Fusses ein gestieltes Osteom. In dem Grünfeld'schen Falle, der, ebenso wie der eben erwähnte, bereits mittelst des Röntgenverfahrens durchforscht worden ist, ergab sich ausser einem partiellen Riesenwuchs der rechten grossen Zehe und des

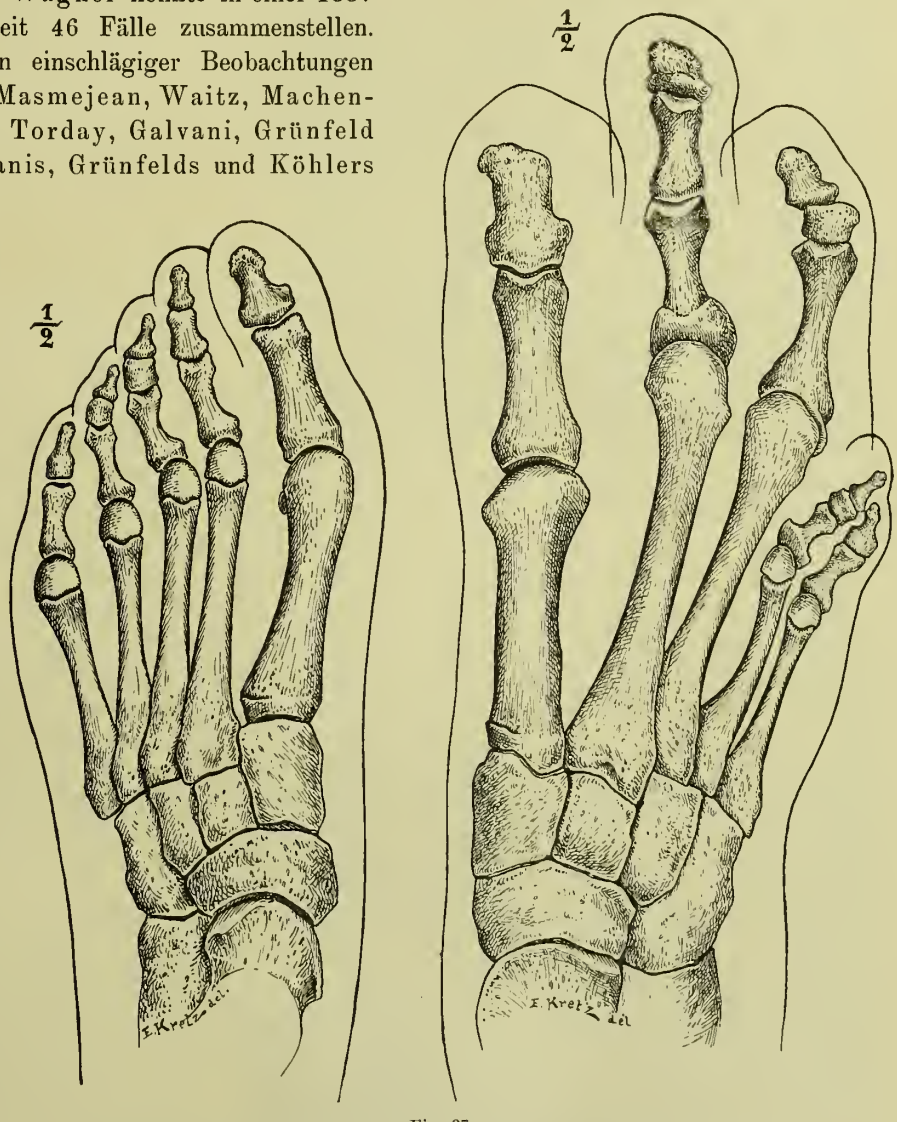

Fig. 37.
Partieller Riesenwuchs am rechten Fuss einer 15jährigen Patientin.
Rekonstruktionsbild zu Tafel VII, Fig. 1.

entsprechenden Mittelfussknochens eine Hypertrophie nicht nur sämtlicher Knochen der linken unteren Extremität, sondern auch der ganzen linken Beckenhälfte. Die linke Kniescheibe zeigte an ihrem oberen äusseren Winkel einen unter der Haut stark prominierenden, wallnussgrossen, knöchernen Höcker. Von irgendwelchen auf dem Skiagramm erkennbaren Veränderungen in dem Aufbau der Knochen wird hier nichts berichtet.

Ich möchte dem gegenüber auf die Thatsache hinweisen, dass in unserem Falle im Bereiche der Epiphysen der Mittelfussknochen ein eigentümlich verschwommenes Bild vorliegt, sowie dass hier eine vorzeitige Verknöcherung der Epiphysenlinien eingetreten ist, die die Längenzunahme der affizierten Knochen z. Z. wohl als abgeschlossen annehmen lässt. Diese Feststellungen erscheinen namentlich mit Rücksicht auf die von Broca aufgestellte Hypothese interessant, welche als letzte Ursache der congenitalen Anomalie eine noch unbekannte Störung des epiphysären und periostealen Knochenwachstums annimmt. Unter dem Einfluss der verstärkten Ernährung der Teile soll auch die Massenzunahme in den übrigen Weichteilen zu stande kommen.

VII. Die angeborenen Verrenkungen im Bereiche der unteren Extremität.

A. Beiträge zum Verhalten des Hüftgelenks bei der angeborenen Verrenkung.

Die angeborene Luxation des Hüftgelenkes hat bereits in dem dritten Heft des Archivs und Atlas der normalen und pathologischen Anatomie in typischen Röntgenbildern durch Schede eine eingehende Bearbeitung gefunden. Ich beschränke mich daher, indem ich im übrigen auf dieses Werk verweise, darauf, an den Bildern einer Anzahl von anatomischen Präparaten diejenigen Veränderungen vor Augen zu führen, die bei der unbehandelt gebliebenen Luxation des Hüftgelenks im späteren Lebensalter sich auszubilden und die erheblichen durch diese Deformität bedingten Störungen zu stande zu bringen pflegen. Im Anschluss daran werde ich eine Anzahl von Patienten meiner Beobachtung, die ich zum Teil auf dem 30. Kongress der Deutschen Gesellschaft für Chirurgie im Jahre 1901, zum Teil am 7. Mai 1902 der Berliner medizinischen Gesellschaft vorgeführt habe, besprechen. Ich habe bei ihnen vor längerer Zeit mit dauerndem Erfolg die unblutige Reposition des congenital verrenkten Kopfes vollführt und dann mit Hülfe von in regelmässigen Zwischenräumen vorgenommenen Durchleuchtungen die Umwandlungen zu studieren versucht, die sich im Anschluss an diesen Eingriff an den einzelnen Teilen des Gelenks vollziehen. Aus dem Vergleich der Präparate und den Ergebnissen der Behandlung werden sich gewisse Grenzen für das in anatomischer Hinsicht bei dieser Anomalie überhaupt Erreichbare ergeben.

Dem ersten Teil meiner Ausführungen dienen fünf Präparate angeborener Hüftluxationen, von denen zwei mir von Herrn Prof. v. Hansemann aus der Sammlung des hiesigen Krankenhauses am Friedrichshain, ein weiteres Bänderpräparat aus der chirurgischen Klinik zu Rostock von Herrn Geh. Rat Prof. Garré freundlichst überlassen wurden, während die beiden anderen Präparate meiner eigenen Sammlung entstammen.

Es wird sich empfehlen, die Veränderungen an den einzelnen Teilen des Gelenks der Reihe nach einer gesonderten Besprechung zu unterziehen.

Das grösste Interesse nimmt zunächst die Pfanne für sich in Anspruch. Dieselbe ist an allen fünf Präparaten, von denen zwei doppelseitige Verrenkungen aufweisen, und zwar stets in deutlichster Weise, vorhanden. Sie ist kleiner und flacher als normal, dabei aber an einzelnen Präparaten so vertieft, dass ein stark abgeschliffener Kopf, wie es beispielsweise an dem einer rechtsseitigen angeborenen Luxation eines Erwachsenen entsprechenden Gelenk (Fig. 38) der Fall ist, namentlich in Abduktionslage, noch notdürftig in ihr Platz findet. Stets hat die Pfanne die ihr normale Gestalt einer Hohlkugel verloren und sich dabei in eine mehr plane Fläche von der Form eines gleichschenkligen Dreiecks verwandelt, deren obere und namentlich

hintere Umrandungen wallartig vorspringen; dem Foramen obturatorium gegenüber besteht kein Grenzwall. Während in den meisten Beschreibungen die Pfanne bei Erwachsenen in der Regel als von der Grösse eines kaum die Fingerbeere fassenden Grübchens geschildert wird, zeigt dieselbe an meinen Präparaten überall Durchmesser von 3—4 cm und eine zum Teil recht ansehnliche, wenn auch natürlich mit der gesunden Seite nicht annähernd vergleichbare Tiefe (cf. Fig. 39). Im Pfannengrunde finden sich vielfache Protuberanzen, durchsetzt von einer grösseren Anzahl von Ernährungslöchern. Das Becken erweist sich in der Pfannengegend überall als so verdickt, dass von einem Durchscheinen des gegen das Licht gehaltenen Knochens, wie auf der gesunden Seite, keine Rede sein kann.

Fig. 38.
Präparat einer rechtsseitigen angeborenen Hüftluxation.

An dreien der vorliegenden Objekte findet sich an der äusseren Darmbeinfläche, nach hinten und oben von dem hinteren oberen Pfannenrand, eine Vertiefung, die dem neuen Standort des Kopfes entspricht. Dass dieser sich bei der angeborenen Luxation am Becken, oder nach der Annahme von Trendelenburg das Becken am Oberschenkel häufig in recht grossem Umfange bewegt, dafür liefert das von einer 47jährigen Kranken mit linksseitiger Verrenkung stammende Präparat (Fig. 40), einen vortrefflichen Beweis. Besitzt doch hier die am Darmbein ausgeschliffene Grube Dimensionen, die diejenigen des überaus atrophischen Caput femoris um reichlich das Dreifache übertreffen. An dem in Fig. 39 abgebildeten Becken hat der rechtsseitig luxierte Oberschenkel offenbar einen festeren Halt gefunden; denn hier zeigt die oberhalb der Incisura ischiadica major gebildete Grube eine enge Umgrenzung und an dem stark durchscheinenden Knochen eine stärkere Aushöhlung als die urprüngliche Pfanne selbst.

Fig. 39.
Präparat einer rechtsseitigen angeborenen Hüftluxation.

Wir finden weiterhin an sämtlichen Präparaten unterhalb der Spina anterior inferior ossis ilei, entsprechend der hier verlaufenden Ileopsoassehne, eine tiefe Rinne. Diese schon von Dupuytren beschriebene Gleitfurche erklärt sich mit Leichtigkeit aus der Thatsache, dass gerade an dieser Stelle der erwähnte Muskel auf seinem Wege zum dislocierten Trochanter minor das Becken von unten her stützt.

Von den weiteren, zum Teil sehr ausgesprochenen Veränderungen am Becken verweise ich auf die bei den einseitigen Luxationen die gesamte Beckenhälfte betreffende, zum Teil recht beträchtliche Atrophie, die steilere Richtung der Darmbeinschaufel, die Verkleinerung des

Angulus ossis pubis mit der durch diese bedingten Eversion des Sitzbeinhöckers, Veränderungen, die naturgemäss auch auf die Gestaltung des Foramen obturatorium nicht ohne Einfluss bleiben und namentlich dessen untere Spitze stark nach aussen abweichen lassen mussten. Der horizontale Schambeinast verläuft auf der Seite der Verrenkung mehr in der Frontalebene und erscheint länger als an der gesunden Beckenhälfte. Die Symphyse weicht nach der normalen Seite ab. Die Pfanne liegt höher und etwas mehr an der Vorderseite (Fig. 41).

Fig. 40.
Präparat einer linksseitigen angeborenen Hüftverrenkung.

Nach einem kurzen Hinweis auf die skoliotischen Veränderungen, die bei einseitigen Verrenkungen die an einzelnen Präparaten noch erhaltenen Lendenwirbel (s. Fig. 41) erkennen lassen (die Zuschrägung der keilförmig verbildeten Wirbel erfolgt nach der Seite des normalen Gelenks), wende ich mich nunmehr zur Betrachtung der für uns ungleich wichtigeren Verhältnisse des Oberschenkels, den wir in seinen einzelnen Teilen, dem Kopf, dem Hals und Schaft verfolgen müssen. Am Kopf wie am ganzen oberen Femurende konstatieren wir ausnahmslos eine beträchtliche Atrophie. An dem einen Präparat, einer doppelseitigen Luxation, scheint derselbe beiderseits ganz zu fehlen, wobei allerdings schwer zu entscheiden ist, wieviel hier späteren Abbröckelungen des ganz besonders morschen, brüchigen Knochens die Schuld beizumessen ist. Die Abplattung der mit dem Darmbein in Kontakt gewesenen inneren und hinteren Fläche des Kopfes tritt besonders an dem einen Oberschenkel (s. Fig. 38) bei der Betrachtung desselben von der Rückseite zu Tage. Die Ansatzstelle des Lig. teres erscheint dabei als spitz zulaufender, von dem übrigen Knochen sich abgrenzender Vorsprung. Der Winkel, den der Schenkelhals mit dem Schaft bildet, ist fast stets im Sinne einer Coxa vara, meist bis zum rechten Winkel, verkleinert; nur an dem Präparat der Rostocker chirurgischen Klinik, auf das ich bei der Besprechung der Kapselverhältnisse zurückkomme — einem 47jährigen Patienten entstammend — zeigt derselbe auf beiden Seiten eher eine Vergrösserung. Hier ist auch die Länge des Schenkelhalses, im Gegensatz zu seiner Verkürzung an allen übrigen Oberschenkeln der Serie, eine annähernd normale. Endlich verweise ich noch auf einen, einem linksseitigen Hüftverrenkungspräparat entstammenden, in toto erhaltenen (in Fig. 42 abgebildeten) Oberschenkel, an welchem neben den besonders ausgeprägten Veränderungen am Kopf und Hals, die bei dem Vergleich mit der gesunden Seite deutlich in die Augen springen, die in letzter Zeit wieder von Schede besonders betonte Sagittalstellung des Collum femoris deutlich hervortritt. Bei der in Fig. 42 zur Auf-

Fig. 41.
Präparat einer rechtsseitigen angeborenen Hüftverrenkung (vergl. auch Fig. 38).

nahme gewählten Frontalstellung beider Schenkelhälse musste der linke Oberschenkel eine Einwärtsrotation um ca. 30° vollführen.

Es erübrigt noch mit einigen Worten auf die Verhältnisse der Weichteile einzugehen, zu deren Studium das oben erwähnte Präparat besonders geeignet erscheint, da an seiner rechten Seite die Kapsel noch in der grössten Ausdehnung erhalten ist. Sie bildet zunächst mit der Gegend der alten Pfanne eine Art von Tasche, die Lorenz treffend mit der Form der üblichen Wagentaschen verglichen hat, und dann eine kuppelförmige Umhüllung für den nach oben dislocierten Kopf, der entgegen der Norm schon durch die Kapsel hindurch seine Form erkennen lässt. Der nach oben lang ausgezogene Kapselschlauch besitzt in der Gegend des hinteren Pfannenrandes eine Art von Isthmus, durch den das Ligamentum teres von dem normalen nach dem abnormen Standort des Kopfes zieht. Dass dieses häufig fehlende Band gelegentlich eine recht beträchtliche Ausdehnung erfahren kann, erkennt man übrigens auch an der linken Seite des Präparates, wo es auf das Drei- bis Vierfache der normalen Länge angewachsen ist und sich beträchtlich verdickt hat.



Fig. 42.
Beide Oberschenkel des in Fig. 40 abgebildeten Präparates einer linksseitigen angeborenen Hüftverrenkung.

Ich wende mich nunmehr zur Besprechung der Behandlungsresultate.

Ohne an dieser Stelle des genaueren auf technische Dinge einzugehen, erwähne ich nur, dass ich in den zur Besprechung gewählten Fällen die unblutige Reposition annähernd nach den von Lorenz gegebenen Vorschriften vollführt habe. Als untere Altersgrenze für den Beginn der Behandlung galt im Allgemeinen das Ende des zweiten Lebensjahres, da es vor dieser Zeit kaum möglich ist, die Verbände sauber zu erhalten, als obere Grenze für einseitige Luxationen im allgemeinen das 9. bis 10., für doppelseitige Verrenkungen das 6. bis 7. Lebensjahr. Eine einleitende Schraubenextension von 10—15 Minuten Dauer erwies sich nur bei Kindern über das fünfte Lebensjahr hinaus als notwendig. Bei jüngeren Patienten wurde nach der Empfehlung von Kümmell sofort mit der Abduktion begonnen. Während das Becken von einem Assistenten exakt fixiert wurde, wurde bei gleichzeitigem manuellen Druck auf den Trochanter die Abduktion des im Hüft- und Kniegelenk rechtwinklig, oder je nach den Umständen auch mehr spitz- oder stumpfwinklig flektierten Beines so weit bewirkt, bis der Kopf unter stets deutlichem Geräusch in die Pfanne einschnappte, was vielfach schon bei einem leichten Grad von Abduktion geschah, während andererseits der Oberschenkel häufig bis über die Frontalebene hinausgeführt werden musste, ehe die Reposition erfolgte. In extremster Abduktions- und rechtwinkliger Flexionsstellung des Hüftgelenks, bei indifferenter Rotationsstellung des Beins, wurde dann ein Becken und Oberschenkel bis zum Kniegelenk umschliessender Verband angelegt, an dem nach den Empfehlungen von Wolff, Ducroquet u. A. oberhalb des Trochanters ein muldenförmiger Eindruck angebracht wurde, wodurch man am sichersten eine Reluxation verhindert. Ich fertige diesen Verband in Bauchlage auf einer von mir für diesen Zweck angegebenen Beckenstütze. Schon während der Anlegung der Gipsbinden, namentlich aber während des Erhärtens derselben, wird, während eine Hand unterhalb des Knies den Unterschenkel umgreift und das Bein in die Abduktionsstellung überführt, mit den hakenförmig zusammengelegten Fingern der andern Hand die erwähnte Impression oberhalb des Trochanters erzeugt. In diesem Verband wurden schon nach durchschnittlich zehn Tagen, nachdem die Ungleichheiten in der Länge beider Beine durch eine entsprechende Korkunterlage unter dem Stiefel der reponierten Seite ausgeglichen waren, die ersten Gehversuche unternommen, die bald zu

einer vollkommen sicheren eigenen Fortbewegung der Kinder führten. Der durch eine übergelegte Wasserglasbinde widerstandsfähiger gemachte Verband blieb durchschnittlich drei Monate liegen. Nach dieser Zeit wurde er entfernt und auf jede weitere Fixation verzichtet; vielmehr wurde es den Kindern überlassen, durch eigene Bemühungen sich selbst wieder die normale Beweglichkeit der Hüfte zu schaffen. Das Bild, welches sich uns gewöhnlich nach Abnahme des Verbandes darbietet, ist eine fixierte Abduktionsstellung des kranken Hüftgelenks. Flexion und Extension sind dabei in gewissen Grenzen frei. Schon in den ersten Tagen, während welcher Bettruhe verordnet wird, fordert man die Kinder auf, das kranke Bein möglichst in Parallelstellung mit dem anderen zu bringen, wobei meist eine starke Beckensenkung eintritt, die eine häufig die Eltern höchst beunruhigende Verlängerung des ursprünglich kürzeren Beines vortäuscht. Das Sitzen, bei dem der Längenunterschied beider Beine gleichfalls sehr deutlich in die Erscheinung tritt, ist schon nach wenigen Tagen zu gestatten. Durchschnittlich am zehnten Tage, nachdem uns inzwischen eine Röntgenaufnahme die Gewissheit gebracht hat, dass der Kopf sich im Pfannenniveau befindet, werden die ersten Gehversuche unternommen, und zwar zunächst mit halber Sohlenerhöhung, wie sie, während der Verband lag, benutzt wurde.

Meist in sehr schnellem Tempo kann man diese Erhöhung vermindern und ist dann meist bald genötigt, an dem gesunden Beine eine Erhöhung von 2—3 cm anzubringen, um den jetzt bestehenden, durch die Beckensenkung auf der reponierten Seite bedingten Längenunterschied auszugleichen. In diesem Stadium habe ich die mir von ausserhalb überwiesenen Kinder ruhig ohne Verband nach Hause entlassen und dann häufig nach Monaten, ohne dass irgend welche weitere Massregeln zur Anwendung kamen, die Freude gehabt, sie mit einem so vollkommen normalen Gelenk wiederzusehen, dass die klinische Untersuchung kaum noch eine Andeutung des früheren Übels nachweisen konnte, und nur das Röntgenbild, wie wir sehen werden, noch anatomische Differenzen entdecken liess, die an die Veränderungen erinnern, wie wir sie in ausgesprochenster Weise vorhin an den Präparaten kennen gelernt haben.

Bei doppelseitigen Luxationen habe ich in meinen bisherigen Fällen zunächst die eine Seite reponiert, und nach sechs bis acht Monaten, nachdem inzwischen auf dieser Seite wieder die normale Beweglichkeit eingetreten war, in gleicher Weise die andere Seite behandelt.

Die einschlägigen Verhältnisse werden am deutlichsten aus den Krankengeschichten einiger von mir nach diesen Grundsätzen behandelter Patienten hervorgehen.

Bei der ersten, jetzt zehnjährigen Patientin, Clara R. aus Berlin, habe ich vor vier Jahren, am 8. Mai 1898, die Reposition einer linksseitigen angebornen Hüftluxation vollzogen. Die Verkürzung betrug 4 cm, so dass Patientin stark hinkte und den Fussboden nur mit den Zehenspitzen berührte. Nach zehn Minuten langer Extension mit der Flügelschraube und nach zehn Minuten lang fortgesetzten Abduktionsmanövern erfolgte die Reposition unter sichtbarem und weithin hörbarem Einschnappen bei einem Flexions- und Abduktionswinkel von 90°. Diese Stellung wurde im Gipsverbande fixiert. Ein an der Innenseite des Oberschenkels, in der Gegend der Ansatzstelle der Adduktoren entstandenes, auf das grosse Labium übergreifendes Hämatom schwand nach wenigen Tagen, so dass Patientin, deren Behandlung ambulant durchgeführt wurde, nach zwölf Tagen die ersten Gehversuche mit einer Sohlenerhöhung von 12 cm auf der linken Seite machen und sehr bald ohne jede Unterstützung sich auf der Strasse fortbewegen konnte. Am 6. August 1898 wurde dieser erste und einzige Verband entfernt und nach 14tägiger Ruhe wiederum mit Gehversuchen begonnen, die, um die Abduktionsstellung noch einigermassen aufrecht zu erhalten, zunächst noch mit einer Sohlenerhöhung von 6 cm ausgeführt wurden. Schon nach vier Wochen ergab sich, nachdem die Erhöhung allmählich vermindert war, die Notwendigkeit, die gesunde Seite um 2 cm zu erhöhen. Nach einer Zeit von etwa sechs Monaten, während welcher jede Art von Behandlung unterblieb, die Patientin nur fleissig umherging, später in vorsichtiger Weise ein Dreirad benutzte, hat sich auch diese Differenz vollkommen ausgeglichen und eine tadellose Funktion des Hüftgelenks eingestellt. Das vor der Reposition in ausgesprochenstem Masse vorhandene Trendelenburg'sche

Symptom, das Fallen des Beckens nach der gesunden Seite beim Stehen auf dem luxierten Bein, ist geschwunden. Patientin, die ich am 7. Mai 1902 der Berliner medizinischen Gesellschaft vorgestellt habe, vermag vielmehr auch beim Erheben des rechten Beines das Becken in der Horizontalen zu halten.

Von dieser Kranken habe ich nun in Zwischenräumen von vier bis fünf Monaten während der jetzt vier Jahre betragenden Beobachtungszeit Röntgenbilder herstellen lassen, die einen interessanten Einblick in die allmähliche Gestaltung der Gelenkskonstituentien gestatten. Während auf dem vor der Einrenkung gewonnenen Röntgenbilde, Tafel VII, Fig. 2a, eine Pfannenvertiefung und ein Pfannendach nur gerade angedeutet sind, der ganze, auf dem Bilde erkennbare Teil des Femur den Eindruck hochgradiger Atrophie gewährt, sehen wir an einem sieben Monate später und den weiteren, im Laufe der Jahre gewonnenen Bildern der Patientin die Pfanne allmählich durch Hineinbeziehen benachbarter Teile des Darmbeins sich vergrössern. Ein am äusseren Ende des Pfannendaches nach unten vorspringender Zapfen trägt wesentlich dazu bei, den sicheren Halt, den der Kopf nunmehr am Becken findet, zu verstärken. Während das Caput femoris annähernd die Grösse desjenigen der anderen Seite erreicht hat, fällt uns an den in letzter Zeit sowohl in Einwärts- wie in Auswärtsstellung gewonnenen Bildern (Tafel VII, Fig. 2a zeigt eine Mittelstellung) nur noch eine gewisse Kürze des Schenkelhalses auf, deren Eindruck wohl zum Teil noch durch eine leichte Sagittalstellung vermehrt erscheint.

Bei der zweiten, dem Chirurgenkongress 1901 vorgestellten Patientin (Gertrud H. aus Neudamm) ist die Einrenkung einer linksseitigen angeborenen Luxation im Alter von sieben Jahren im Oktober 1899 von mir vollzogen worden. Die Reposition gelang nach 15 Minuten währender Schraubenextension und etwa zwei Minuten lang fortgesetzten Abduktionsbewegungen durch Hebelung über die unter den Trochanter geschobene Faust bei einem verhältnismässig geringen Abduktionswinkel. Die Patientin verliess 14 Tage später in ihrem Verbande Berlin, um erst drei Monate später zur Abnahme desselben zurückzukehren. Nachdem das nach seiner Entfernung gefertigte Skiagramm den Kopf als gegenüber dem Y-förmigen Knorpel stehend erwiesen hatte, wurde Patientin schon 14 Tage später auf dringenden Wunsch der Mutter mit den nötigen Weisungen ohne jeglichen Verband nach Hause entlassen. Sie hat die Sohlenerhöhung auf der kranken Seite bald mit einer solchen auf der gesunden vertauschen können und drei Monate nach der Entfernung des Gipsverbandes wieder regelmässig am Schulbesuch teilgenommen. Ich habe die in der ganzen Zeit vollkommen ohne ärztliche Aufsicht gebliebene Patientin erst ein Jahr später wiedergesehen und mich von einem Verhalten des Hüftgelenks überzeugen können, das die frühere Verbildung nicht mehr ahnen lässt. Die $4^1/_2$ cm betragende Verkürzung ist beseitigt, der stark hinkende Gang ist ein normaler geworden, das Trendelenburgsche Symptom ist geschwunden. Patientin, die früher überaus leicht ermüdete, vermag stundenlang ohne Beschwerden zu gehen, von einem Stuhle zu springen u. dgl. m. Das letzte Röntgenbild zeigt hier (Tafel VII, Fig. 3b) im Gegensatz zu der kaum angedeuteten Pfanne vor der Einrenkung (Tafel VII, Fig. 3a) eine tiefe, wenn auch mit der Pfanne der normalen Seite noch nicht vergleichbare Höhlung, in der der Kopf jedenfalls eine sichere Stütze findet. Der letztere hat annähernd die Grösse des rechtsseitigen Caput femoris. Auch hier ist man, wie bei der vorigen Patientin, erstaunt, im Gegensatz zu dem vortrefflichen funktionellen Verhalten des Hüftgelenkes, auf dem Skiagramm noch einen recht kurzen Schenkelhals zu finden. Es war mir hier möglich, an stereoskopischen Aufnahmen, deren Herstellung ich Herrn Kollegen Cowl verdanke, den Nachweis zu erbringen, dass in der That eine Anteversionsstellung des Caput femoris vorlag, die auf dem Skiagramm den Schenkelhals noch verkürzter erscheinen lassen musste, als er es wirklich war.

Eine dritte Patientin zeigt weiterhin ein nicht nur in funktioneller, sondern auch in anatomischer Hinsicht nahezu tadelloses Resultat. Bei der Patientin Marie N. aus Berlin habe ich im Oktober 1899 im Alter von drei Jahren ohne voraufgegangene Extension binnen weniger Minuten die Reposition einer linksseitigen Luxation (Tafel VIII, Fig. 1a) vollzogen und gleich-

falls nur einen einzigen Verband für drei Monate angelegt. Hier war, wie man dieses vielfach bei Kindern in den ersten Lebensjahren sieht, auch die Adduktion des Oberschenkels nach Abnahme des Verbandes nur auf kurze Zeit und in geringem Masse beschränkt, so dass die Ungleichheiten in der Länge beider Extremitäten sich sehr bald ausglichen. Jetzt (auch diese Patientin habe ich 1901 dem Chirurgenkongress und am 7. Mai 1902 der Berliner medizinischen Gesellschaft demonstriert) ergiebt nicht nur die klinische Untersuchung ein so vorzügliches Verhalten des früher luxiert gewesenen Gelenkes, dass ein Unterschied gegenüber der gesunden Seite nicht mehr festgestellt werden kann, namentlich eine nach jeder Richtung hin freie Beweglichkeit des an sich festen Gelenkes, sondern auch das Skiagramm beiderseits fast gleiche Verhältnisse (Tafel VIII, Fig. 1b). Nur das Pfannendach zeigt wiederum am äusseren Rande kleine Vorsprünge und der Schenkelhals eine etwas geringere Länge; sonst lässt sich, namentlich was die Grösse des Kopfes, seine Stellung zum Y-förmigen Knorpel, seine Entfernung von demselben etc. anlangt, einen Unterschied gegenüber der rechten Seite nicht entdecken.

Wie schnell man übrigens im frühen Alter auf dem geschilderten Wege gelegentlich zum Ziele gelangt, mag die zur Besprechung gewählte vierte Patientin, Margarete D., aus Berlin, vor Augen führen. Ich habe bei ihr am 10. August 1900 die Einrenkung einer linksseitigen Luxation (Taf. VII, Fig. 4a) im Alter von zwei Jahren vollzogen und die geschilderte Nachbehandlung zur Anwendung gebracht. Zur Zeit des Chirurgenkongresses 1901, sieben Monate nach der Reposition, vermochte sie in vortrefflicher Weise ihr Hüftgelenk zu gebrauchen. An dem damals aufgenommenen Röntgenbilde (Taf. VII, Fig. 4b) erkennt man, dass der Schenkelkopf in genau dem der anderen Seite symmetrischer Weise dem Y-förmigen Knorpel gegenüber seinen Platz gefunden hat.

Tafel VIII, Fig. 3a u. 3b veranschaulichen das Verhalten einer Patientin im Alter von zwei und drei Jahren. Nach der Einrenkung der linksseitigen Luxation kam es bei der Abnahme des Verbandes zu einer Reluxation. Die erneute Reposition führte auch hier, wie ich der Berliner medizinischen Gesellschaft zeigen konnte, zu einem in jeder Hinsicht tadellosen Resultat.

Fig. 44 zeigt an einer weiteren zur Zeit neun Jahre alten Patientin mit drei Jahre zuvor von mir reponierter rechtsseitiger Luxation im Gegensatz zu einer in Fig. 43 wiedergegebenen gleichalterigen, unbehandelt gebliebenen Patientin die Fähigkeit der mit Erfolg behandelten Kranken, auf dem ehemals luxierten Beine stehend, das Becken, wie in der Norm, in der Horizontalen zu halten. (Trendelenburgs Symptom.)

Zum Schluss möchte ich noch über eine Patientin (Hertha R. aus Cuxhaven) berichten, die wegen einer doppelseitigen Verrenkung (Taf. VII, Fig. 2a) in meiner Behandlung gestanden hat. Ich habe bei der damals zweijährigen Kranken im März 1899 zunächst die Reposition der linken Seite, dann im Januar 1900 diejenige der rechten Seite in der gleichen Weise wie bei den beiden eben besprochenen Kindern vollzogen und beide Male je nur einen Verband drei Monate lang liegen lassen. Wenn irgend etwas die Zweifel an der Wirksamkeit des unblutigen Repositionsverfahrens zu heben vermag, so ist es das Verhalten eines Kindes mit doppelseitiger Luxation nach Einrenkung der einen Seite. Hier stellen sich nach Abnahme des Verbandes oft die erheblichsten Längenunterschiede heraus, die das Verhalten eines solchen Kindes zu einem höchst auffallenden gestalten. Auch bei dieser Kleinen betrug der Längenunterschied nach Abnahme des linksseitigen Verbandes 5—6 cm. Nach Abnahme des Verbandes für die rechte Seite war diese wiederum zunächst um 2—3 cm verlängert, ein Unterschied, der sich wenige Monate später wieder vollkommen ausgeglichen hat. In dem klinischen Bilde dieser Patientin, die dem Chirurgenkongress 1901 vorgeführt wurde, ist besonders bemerkenswert das vollkommene Schwinden der hochgradigen Lendenlordose. Die Patientin vermag beim Stehen sowohl auf dem linken wie auf dem rechten Bein das Becken in der Horizontalen zu halten. Aus den Röntgenbildern der Patientin vor der Behandlung (Taf. VII, Fig. 1a), nach Abnahme des Verbandes für die linke und desjenigen für die rechte Seite und weiterhin zwei Jahre nach Beginn der Behandlung (Taf. VII, Fig. 1b)

lassen sich die verschiedenen Phasen auf das trefflichste studieren. Das Becken, zunächst nach links, dann nach rechts gesenkt, steht jetzt beiderseits gleich hoch. Beide Schenkelköpfe befinden sich jetzt an normaler Stelle gegenüber dem Pfannenknorpel und haben unter einem gut ausgebildeten Pfannendach einen sicheren Halt gefunden.

Im Anschluss an diese Fälle noch einige kurze Bemerkungen, die sich zunächst auf die nach der Reposition notwendige Fixationsperiode beziehen.

Das soeben geschilderte Verfahren, bei dem nach der Reposition nur ein einziger Fixationsverband für verhältnismässig kurze Zeit zur Anwendung gelangte, ist nach dem von mir der Berliner medizinischen Gesellschaft gegebenen Bericht bis zum Mai 1902 bei 45 Patienten mit angeborenen Hüftluxationen, deren Behandlung mindestens sechs Monate abgeschlossen war, darunter sieben doppelseitigen, verwendet worden. Die fraglichen Patienten befanden sich im Alter von $1^1/_2$ bis zu 9 Jahren. Bei der jüngsten Kranken (Elisabeth F. aus Neudamm) war es mir bereits im Alter von sechs Monaten möglich gewesen, die Diagnose einer linksseitigen Hüftverrenkung zu stellen und durch ein Röntgenbild zu erhärten. Hier gelang es dann bis zum 15. Monat das Kind so an Reinlichkeit zu gewöhnen, dass die Einrenkung vollführt, und der Verband während der drei Monate dauernden Fixationsperiode vor Durchnässung bewahrt werden konnte, was sonst in der Regel erst nach Ablauf des zweiten Lebensjahres möglich ist. Unter diesen 45 Fällen, bei denen im Anschluss an die Einrenkung niemals irgendwelche Unglücksfälle, Frakturen, Lähmungen u. dgl. m. eintraten, auch Hernien niemals beobachtet wurden, sind bei 35 unmittelbar tadellose funktionelle Resultate erzielt worden. Bei zehn Kindern kam es zu Reluxationen nach hinten. Fünf von diesen Patienten konnten einer erneuten Reposition unterzogen werden, die nunmehr dreimal eine dauernde blieb.

Fig. 43.
9 jährige Patientin mit rechtsseitiger Hüftgelenksluxation (Trendelenburgs Symptom).

Fig. 44.
9 jährige Patientin mit drei Jahre zuvor erfolgreich reponierter rechtsseitiger Hüftgelenksluxation.

In einer Anzahl von Fällen blieb der Kopf nicht im Pfannenniveau selbst, sondern fand etwas vor demselben seinen dauernden Standort. An mehreren dem Chirurgenkongress und der Berliner medizinischen Gesellschaft vorgestellten Kranken dieser Art u. A. an einem 9 jährigen Knaben, der fünf Jahre zuvor wegen einer rechtsseitigen Luxation in meiner Behandlung gestanden hat, konnte ich gleichfalls vollkommen tadellose funktionelle Resultate, das Fehlen jeglichen Hinkens, die Abwesenheit des Trendelenburg'schen Symptoms vor Augen führen.

Der geschilderte Verband blieb im Durchschnitt drei Monate liegen. Nur bei einer siebenjährigen Kranken (Margarete F. aus Berlin) entfernte ich nach der vor nunmehr $2^1/_2$ Jahren vollführten Einrenkung den etwas gelockerten Verband schon nach sieben Wochen, in der Absicht, denselben ev. zu erneuern. Der Versuch, zunächst auf eine neue Fixationsperiode zu verzichten, führte auch hier zu einem vortrefflichen funktionellen Resultat.

Nach den in der Litteratur bisher vorliegenden Angaben wird es in der Regel für

nötig erachtet, die Zeit der Immobilisation nach der Einrenkung wesentlich länger auszudehnen, als dies bei meinen Fällen geschehen ist. Nur Wolff hat in seiner bereits erwähnten Publikation zunächst von einem siebenjährigen Knaben berichtet, bei dem schon drei Monate nach der Einrenkung einer linksseitigen Luxation die endgültige Abnahme des Verbandes erfolgte, und weiterhin einen besonders günstigen Fall mitgeteilt, bei dem die Fixationsperiode im ganzen nur $3^1/_2$ Wochen hindurch gedauert hat, und dennoch ein vorzügliches Resultat zu stande kam. Es handelte sich um eine Patientin, bei der im Alter von vier Jahren und elf Monaten eine rechtsseitige Luxation unblutig eingerenkt wurde. Elf Tage darauf wurde das Kind, mit rechtsseitiger Sohlenerhöhung ziemlich gut umhergehend, aus der Klinik entlassen. Unterhalb der rechten Spina anterior superior entstand ein Abscess, der es notwendig machte, den Verband zu entfernen. Es war in Aussicht genommen, denselben so bald als möglich zu erneuern. Da indes die Untersuchung der Hüftgegend stets wieder ergab, dass der Femurkopf nicht aus seiner guten Stellung herausgerutscht war, so wurde die Anlegung des neuen Verbandes immer wieder herausgeschoben, und zwar so lange, bis sich endlich ergab, dass überhaupt kein solcher notwendig war.

Im Gegensatz dazu finden wir sonst fast überall Vorschriften für eine wesentlich längere Fixationsperiode nach der Reposition, als dieselbe in den erwähnten Fällen für notwendig erachtet wurde. So pflegt Lorenz selbst die gewählte Primärstellung durch vier bis fünf Monate zu fixieren und beginnt erst dann mit der etappenweisen Stellungskorrektur mittelst weiterer Fixationsverbände. Im allgemeinen nimmt nach seinen Angaben die strenge Fixationsbehandlung etwa die Dauer von neun Monaten in Anspruch, kann aber häufig schon während der letzten drei Monate durch Anwendung abnehmbarer Fixationshülsen eine Erleichterung erfahren. Dreesmann, Broca, Mouchet u. A. immobilisieren sechs Monate lang. Hagopoff in Konstantinopel, der den Eintritt einer wirklichen Reposition übrigens für ein nur ausnahmsweise eintretendes Ereignis erachtet, vielmehr glaubt, dass es meist nur gelingt, eine günstigere Einstellung des Kopfes im Pfannenniveau zu erlangen, will ein freies Umhergehen der Patienten nach der „Einrenkung“ erst sehr spät (bei Knaben nicht vor $2^1/_2$ Jahren) und auch dann nur mit der grössten Vorsicht, unter Benutzung eines besonderen Apparates, mit Verbot des Treppensteigens, Springens u. dergl. m. gestatten. Die im Gegensatz zu diesen Angaben bei meinen Patienten erreichten Resultate dürften jedenfalls dafür beweisend sein, dass es vielfach bereits nach wesentlich kürzerer Zeit möglich ist, die Kranken sich selbst zu überlassen und damit naturgemäss die ganze Behandlung zu vereinfachen.

Wenn wir endlich noch einen Vergleich der Skiagramme unserer Kranken mit den in ausgeprägtester Weise an den Präparaten vorliegenden Veränderungen vornehmen, so scheint, so weit Röntgenbilder in dieser Beziehung verwertbar sind, daraus hervorzugehen, dass die Pfanne sich unter der Einwirkung des reponierten Kopfes wesentlich zu vertiefen imstande ist, dass weiterhin der Kopf vielfach relativ bald annähernd normale Grösse und Gestalt wiedererlangt, während der Hals seine Kürze und Anteversionsstellung am längsten bewahrt. Ob es sich hier um Veränderungen handelt, die überhaupt einer vollkommenen Rückbildung fähig sind, muss erst die weitere Beobachtung der Patienten zeigen.

Was die eben erwähnten Veränderungen an der Pfanne und am Kopf anlangt, so muss allerdings berücksichtigt werden, dass die Patienten in der Zeit zwischen den einzelnen Aufnahmen älter geworden sind, und dass auch die Pfanne der gesunden Seite sich vertieft, das Caput femoris hier vergrössert hat. Immerhin sind aber die Unterschiede auf der kranken Seite so auffallende und so durchaus abweichende von den Bildern gleichaltriger, nicht behandelter Patienten, dass hier ein günstiger Einfluss der Behandlung auf die Entwicklung der Teile wohl keinem ernsten Zweifel mehr begegnen kann.

Zum Schluss dieses Abschnittes möchte ich die Aufmerksamkeit noch auf einen in letzter Zeit mehrfach von mir erhobenen Befund hinlenken, der in Bezug auf die Ätiologie der angeborenen Hüftluxation unser Interesse verdient. Bei einer vierjährigen Patientin (Maria D.

aus Mailand) mit rechtsseitiger typischer Luxation ergab das vor der Reposition gefertigte Röntgenbild (Tafel VIII, Fig. 4a) auf der linken der klinischen Untersuchung nach anscheinend vollkommen normalen Seite einen weiten Gelenkspalt zwischen Kopf und Pfanne, ein flaches Pfannendach, einen kurzen, antevertierten Schenkelhals, kurz, Veränderungen, wie wir sie nach geglückter Reposition einer Hüftgelenksluxation vielfach noch auf dem Skiagramm zu finden gewohnt sind, während rechterseits das typische Bild einer ausgesprochenen unbehandelten Luxation bestand. Die Verhältnisse sind auch auf dem sieben Monate nach der Reposition der rechten Seite gefertigten Bilde noch erkennbar (Taf. VIII, Fig. 4a). Aus solchen Befunden, wie sie in letzterer Zeit auch von Bade berichtet worden sind — Bade fand in 25% der Fälle einseitiger Luxationen im Hüftgelenk der gesunden Seite eine zu weite Pfanne und ein abgeflachtes, oberes Pfannendach — lässt sich wohl vermuten, dass am Hüftgelenk schon in frühester Zeit Veränderungen bestehen, wohl im wesentlichen Verbildungen der Gelenkkörper und Erweiterungen der Kapsel, die prädisponierend für die Entstehung von Luxationen wirken und, wenn Gelegenheitsursachen und sekundäre veranlassende Momente hinzukommen, auf einer Seite zu einer Verrenkung führen, während eine solche auf der andern Seite ausbleibt. Es liegt die Vermutung nahe, dass bei solcher Anlage auch gelegentlich einmal noch in der ersten Zeit des extrauterinen Lebens eine Luxation zustande kommt.

Erwähnung verdient bei der Beurteilung dieser Verhältnisse auch ein von Wolff im Jahre 1893 mitgeteilter Fall, in dem bei einer neunjährigen Patientin eine abnorme Weite der Kapsel und des Bandapparates der meisten Körpergelenke festgestellt werden konnte, in drei Gelenken, nämlich den beiden Hüftgelenken und dem linken Kniegelenk fixierte, in den beiden oberen Radiusgelenken bewegliche angeborene Luxationen bestanden, und im rechten Kniegelenk eine willkürliche Verrenkung vorlag. Endlich dürfte an dieser Stelle noch auf eine von W. Friedländer aus meiner Anstalt publizierte Beobachtung zurückgegriffen werden. Bei einem zwölfjährigen Mädchen, das sieben Jahre zuvor von anderer Seite der blutigen Reposition einer doppelseitigen Hüftverrenkung mit Ausgang in Ankylose auf beiden Seiten unterzogen worden war, hatte sich hier eine habituelle Luxation beider Kniescheiben entwickelt. Da eine Fortbewegung nur in der Weise möglich war, dass die Patientin bei jedem Schritte ihre Kniegelenke überstreckte, erschien es mit Rücksicht auf die vorhanden gewesenen angeborenen Hüftverrenkungen am plausibelsten, auch für die Kniescheibe eine congenitale Disposition zur Entstehung der Luxation anzunehmen und den äusseren Anlass zum Zustandekommen der habituellen Verrenkung in der durch die Hüftankylosen veränderten Muskelaktion zu suchen. Der Gedanke an solche hereditäre Disposition zur Entstehung von Luxationen, wie wir sie auch bei der oben erwähnten Kranken, von der die auf Tafel VIII, Fig. 4a u. 4b abgebildeten Skiagramme stammen, annehmen müssen, lag in Friedländers Fall um so näher, als ein älterer Bruder der Patientin, gleichfalls und zwar dieses Mal wegen einseitiger congenitaler Hüftluxation mit Ausgang in Ankylose blutig operiert, genau wie die Schwester auf der affizierten Seite eine habituelle Verrenkung der Kniescheibe davon getragen hatte.

Die beispielsweise auf dem auf Taf. VIII, Fig. 4a abgebildeten Röntgenbilde linkerseits hervortretenden abnormen Hüftgelenksverhältnisse scheinen im Laufe der Jahre sich von selbst zu normalen zu gestalten. Schon auf dem sieben Monate später gefertigten Bilde (Tafel VIII, Fig. 4a) liegen offenbar günstigere Bedingungen vor, indem der Kopf näher an das Pfanneniveau und mehr unter das Pfannendach getreten ist. Meine längste Beobachtung eines analogen Falles betrifft einen jetzt neunjährigen Knaben, Arthur S., bei dem ich vor 5 Jahren mit dauernd gutem Erfolg die unblutige Reposition einer rechtsseitigen Hüftluxation vollzogen habe. Während an dem vor der Einrenkung gefertigten Skiagramm rechts das typische Bild einer Luxatio iliaca vorlag, bestand links ein ähnliches Verhalten, wie wir es soeben besprochen haben, ein flaches Pfannendach, ein weiter Abstand des Kopfes, der mit seiner äusseren Hälfte die Gegend des Acetabulum nach aussen überragte. Hier bot sich mir wiederum Gelegenheit, im Laufe einer längeren Beobachtungszeit durch mehrfache Aufnahmen

die Gestaltung der Gelenkverhältnisse zu verfolgen. Rechterseits erinnert jetzt wiederum nur noch die Kürze des Schenkelhalses an die frühere Deformität, während linkerseits die Form der Pfanne, des Schenkelkopfes, sowie die Beziehungen der einzelnen Teile des Gelenkes zu einander einen Unterschied von der Norm nicht mehr erkennen lassen.

Zweifellos geht aus diesen wie analogen Beobachtungen hervor, dass für eine Anzahl von Fällen in der Ätiologie der angeborenen Luxation des Hüftgelenkes ausser primären Verbildungen der Gelenkkörper auch die schon von Sédillot und Stromeyer vertretene Anschauung einer „Atonie, Erschlaffung und Erweichung des ligamentösen Apparates" eine Rolle spielt.

B. Die angeborenen Luxationen im Kniegelenk.

Im Gegensatz zu der angeborenen Luxation des Hüftgelenks, von der wir jetzt mit Lorenz annehmen, dass sie das häufigste aller congenitalen Gebrechen ist und mindestens viermal so oft als der angeborene Klumpfuss vorkommt, welch letzteren man in der Häufigkeitsskala der angeborenen Anomalien bisher immer obenan zu stellen gewohnt war, ist die congenitale Luxation im Kniegelenk als seltenes Vorkommnis zu betrachten. Muskat hat im Jahre 1897 82 Fälle zusammengestellt. Von diesen betrafen 48 nur eine Seite, 31 waren beiderseitig. Bei drei Fällen fehlten die entsprechenden Angaben. Bei einigen Patienten bestanden zum Teil sehr schwere Komplikationen, Aneucephalie, Spina bifida, abnorme Weite aller Bandapparate, Kontrakturen in den verschiedensten Gelenken, Verrenkungen im Hüftgelenk, Klumpfüsse und Klumphände, Defekte am Unterschenkel u. a. m. Am relativ häufigsten fanden sich Verrenkungen im Hüftgelenk und Klumpfüsse. Die meisten Kinder zeigten indes ausser der Affektion des Kniegelenks keine Abnormität. Der Mangel der Kniescheibe, der siebenmal beschrieben ist, wurde nur einmal anatomisch nachgewiesen.

Nur in einem kleinen Bruchteil der Fälle handelte es sich um echte Luxationen, bei denen der Kontakt der Gelenkflächen von Femur und Tibia thatsächlich gelöst war; in den meisten anderen gewöhnlich als Luxatio genu congenita beschriebenen Beobachtungen lag lediglich ein am besten als Genu recurvatum congenitum bezeichneter Zustand von abnormer Überstreckung des Unterschenkels vor, ohne dass der Kontakt zwischen Tibia und Femur ganz aufgehoben war. Nach den vorliegenden, durch Muskat, Knauer u. A. zusammengestellten Berichten fanden sich dabei die Diaphysen stets völlig normal und ohne Verbiegungen. Es war eine Verkürzung des Quadriceps vorhanden, welche zugleich mit den Mm. sartorius, semitendinosus, semimembranosus und biceps, die statt hinter den Condylen oft vor denselben verliefen und so als Überstrecker wirkten, eine Flexion verhinderten. Die Beugemuskulatur war häufig etwas gedehnt. Die Gelenkkapsel verhielt sich in den einzelnen Fällen verschieden. Bald war die vordere Wand geschrumpft, die hintere gedehnt, bald war sie in allen Teilen geschrumpft beziehungsweise erweitert.

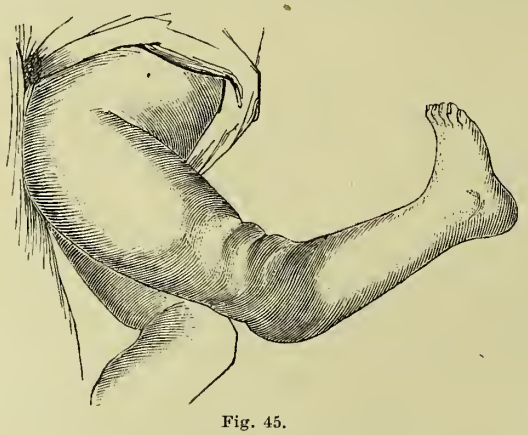

Fig. 45.
Genu recurvatum congenitum bei einem 6 Wochen alten Mädchen.

Die Gelenkflächen des Femur zeigten vorn an Stelle der normalen Wölbung eine von unten hinten nach vorn oben aufsteigende plattgedrückte und gut ausgeschliffene Gelenkfacette, die nach unten hinten durch eine scharfe Kante abgesetzt war. Auf dieser Facette ruhten die meist wenig veränderten Condylen der Tibia.

Meine eigenen beiden Fälle, bei deren einem ich die Durchleuchtung zur Anwendung bringen konnte, gehören in diese letztere Kategorie.

Die erste Patientin, die ich im Jahre 1889 der Freien Vereinigung der Chirurgen

Berlins als $1^1/_4$ Jahre altes Mädchen vorstellen durfte, war das Kind gesunder Eltern. Bei den Geschwistern wie überhaupt in der ganzen Familie des Kindes waren keine Missbildungen beobachtet. Die Geburt verlief in Schädellage ohne Kunsthilfe. Über die Mengenverhältnisse des Fruchtwassers wusste die Mutter keine Angaben zu machen; ein Trauma hat sie während der Gravidität nicht erlitten. Die Patientin war bereits im Alter von sechs Wochen von mir untersucht worden. Der Zustand, den damals das rechte Kniegelenk darbot, veranschaulicht die z. Z. aufgenommene Photographie (s. Fig. 45). Es war ein hochgradiges Genu recurvatum vorhanden. Ober- und Unterschenkel bildeten einen nach vorn offenen stumpfen Winkel von etwa 130°. Wenn man unter Druck auf das in der Kniekehle prominierende untere Oberschenkelende eine möglichst forcierte Flexion versuchte, so gelangte man bis zu einem nach hinten offenen Winkel von ca. 160°; liess man mit dem Druck nach, so schnellte der Unterschenkel sofort wieder in seine hyperextendierte Stellung zurück. Eine Patella wurde nicht gefühlt. An ihrer Stelle machte sich eine ziemlich tiefe dorsale Hautfurche bemerkbar.

Die in Aussicht genommene orthopädische Behandlung des Falles wurde zunächst aufgeschoben. Dieser Aufschub hat zu der interessanten Beobachtung geführt, dass spontan eine nicht unwesentliche Besserung in dem Verhalten des Kniegelenks eingetreten ist. Im Alter von $1^1/_4$ Jahren — ich habe das Kind später nicht wiedergesehen — betrug der nach vorn offene Winkel nur noch etwa 150°, während man bei forcierter Beugung bis zu einem nach hinten offenen Winkel von 140° gelangte. Bei der Beugung trat übrigens eine schon bei hyperextendierter Stellung bemerkbare Genu valgum-Stellung deutlicher hervor. Die Patella erwies sich nicht als fehlend, sondern liess sich jetzt als kleines Körperchen nachweisen.

Noch interessanter in Bezug auf die spontane Rückbildung der bestehenden Erscheinungen war mein zweiter Fall.

Es handelte sich um ein zur Zeit der ersten Untersuchung zwei Monate altes Mädchen aus gesunder Familie, in Schädellage leicht geboren, das, anscheinend sonst vollkommen gesund, am rechten Kniegelenk das gleiche Verhalten wie die eben besprochene Patientin darbot. Der Unterschenkel stand hyperextendiert in einem nach vorn offenen Winkel von ca. 130°. Im Sinne der Beugung war die Bewegung des Unterschenkels unter leichtem Druck nur bis zur Gradstreckung des Beines möglich. Aus dieser Stellung federte dasselbe nach Aufheben des Druckes in die Hyperextension zurück. In der Kniekehle sah und fühlte man die hinteren Abschnitte der Condylen des Femur vorspringen. Die Gelenkfläche der Tibia stand nach vorn vor, ohne vollständig von dem Femurschaft abgeglitten zu sein. An der Vorderseite fühlte man die Patella. Während die Haut an der Rückseite des Kniegelenkes straff gespannt war, erwies sie sich vorn als schlaff und in mehrere Querfalten gelegt, die auch auf dem s. Z. angefertigten Skiagramm sich deutlich markieren (s. Tafel VIII, Fig. 5). Trotz der Unmöglichkeit, die Kontouren der noch knorpeligen Gelenkenden zu erkennen, ist doch aus der Stellung der diaphysären Teile von Femur einer-, Tibia und Fibula andererseits die Verschiebung des Gelenks im Sinne des Genu recurvatum deutlich zu beurteilen.

Nachdem wegen der schwächlichen Konstitution der Patientin und mit Rücksicht auf die in meinem ersten Falle gemachten, auch von anderer Seite bestätigten Erfahrungen zunächst von einer Behandlung Abstand genommen war, habe ich die Patientin erst zwei Jahre später im Alter von $2^1/_4$ Jahren wiedergesehen und dabei die erstaunliche Thatsache feststellen können, dass das rechte Kniegelenk sich spontan zu einem vollkommen normalen umgestaltet hatte. Beugung und Streckung geschahen in normalen Grenzen. Eine Überstreckung war absolut unausführbar. Die Patella zeigte die normale Grösse und Lagerung. Dagegen liess sich nun mit Leichtigkeit eine Luxation im Hüftgelenk derselben Seite nach hinten und oben mit einer Verkürzung der Extremität um $1^1/_2$ cm auch durch das Röntgenbild feststellen. Die Einrenkung nach dem Lorenz'schen Verfahren gelang ohne Schwierigkeiten. Patientin ist zur Zeit vollkommen geheilt.

Der letztbeschriebene Fall dürfte namentlich mit Rücksicht auf das im Alter von

zwei Monaten gefertigte, die fehlerhafte Stellung des Kniegelenkes deutlich zeigende Röntgenbild und die zwei Jahre später von mir konstatierte, spontan eingetretene vollkommene Heilung Interesse bieten und dazu auffordern, die vorgeschlagenen unblutigen und blutigen Massnahmen beim Genu recurvatum congenitum in den ersten Lebensjahren zu unterlassen.

VIII. Die angeborenen Verlagerungen des Fusses mit besonderer Berücksichtigung des angeborenen Klumpfusses.

Von den angeborenen Verlagerungen des Fusses soll namentlich die häufigste und wichtigste angeborene Fussverbildung, der Pes varus oder Klumpfuss, einer kurzen, dem Rahmen dieses Archivs und Atlas entsprechenden Erörterung unterzogen werden.

Ohne hier des genaueren auf die vielumstrittene Frage der Ätiologie der Abnormität einzugehen, erwähne ich nur, dass der Klumpfuss, ein- oder doppelseitig auftretend, sich sowohl mit anderweitigen Stellungsanomalien des Fusses, namentlich einer Equinusstellung desselben, kombiniert, als auch, wie wir dies mehrfach in den früheren Abschnitten gesehen haben, anderweitige Bildungsfehler des Körpers begleitet. Das gleichzeitige Vorkommen eines einseitigen Pes varus und eines anderseitigen Pes varus resp. Pes valgus in der Weise, dass beide Füsse ineinandergeschachtelt sind (Fig. 46 zeigt ein neun Tage altes Kind meiner Beobachtung mit linksseitigem Pes varus und rechtsseitigem Pes calcaneus; beide Füsse legen sich genau in der deformen Stellung aneinander), hat in Verbindung mit dem Nachweis von Druckstellen in der Haut, wie sie v. Volkmann 1863 beschrieb, den wesentlichsten Grund dazu gegeben, diese Deformitäten auf die Einwirkung intrauterin wirkender mechanischer Kräfte zurückzuführen. An einem von mir beschriebenen Präparat einer $4^1/_2$ Monate alten Extrauteringravidität hatte der Fötus in der engen, stark gewulsteten Tube nicht nur eine Schnürfurche am Kopf, einen rechtsseitigen Schiefhals, Zehen- und Fingerverschiebungen, sondern auch hochgradige beiderseitige Klumpfüsse davongetragen. Von anderweitigen Anomalien fand ich neben Pes varus Zehen- und Fingerdefekte, Poly- und Syndaktylie, Tibia- und Radiusdefekte, angeborene Schnürfurchen, Wirbelspalten, Hasenscharten, angeborene Luxationen in den Hüftgelenken u. a. m. Der in Fig. 47 u. 48 abgebildete 6 jährige Patient meiner Beobachtung zeigt die Kombination eines beiderseitigen Klumpfusses mit beiderseitiger Hüftluxation. Gelegentlich spielen Erblichkeitsverhältnisse eine Rolle.

Fig. 46.
9 Tage altes Kind mit linksseitigem Pes varus und rechtsseitigem Pes calcaneus.

Beim Klumpfuss ist der äussere Fussrand gesenkt, der innere gehoben, die Fussspitze nach innen gerichtet, der innere Knöchel verstrichen, der äussere stark prominiert. Der durch Einrollung des inneren Fussrandes entstehende Winkel zwischen Vorder- und Hinterfuss ist in leichten Graden ein stumpfer, in schwereren ein spitzer geworden. Je länger die Deformität besteht, und je ausgedehnter der Patient seinen Fuss zur Fortbewegung benutzt, desto mehr verbildet sich derselbe durch Anpassung der Form der einzelnen Knochen an die fehlerhafte Funktion. Schliesslich kommt es zu den bekannten hochgradigen Veränderungen, bei denen die Fussspitze bei nach vorn gerichteter Patella nicht wie in den ersten Lebensjahren nach innen, sondern direkt nach hinten schaut. Eine ausgeprägte Furchenbildung in der Fusssohle entsprechend einer Abknickung im Chopartschen Gelenk wird nach Adams als charakteristisch für den angeborenen Klumpfuss angesehen und fehlt bei den erworbenen Formen des Leidens.

Die vielfach an anatomischen Objekten studierten Veränderungen der einzelnen Teile des Fussskeletts beim Klumpfuss sowie die veränderte innere Architektur lassen sich, wie dies bereits von Gocht und Wolff hervorgehoben worden ist, vortrefflich an Röntgenbildern vor

Augen führen. Tafel IX, Fig. 1 u. 2 zeigen Skiagramme von Klumpfusskranken im Alter von 6 und 14 Jahren mit den charakteristischen Veränderungen im Bereiche des Tarsus und Metatarsus. Kirmisson konnte mittelst Durchleuchtung bei mehreren Mitgliedern einer Familie eine seltene Form des Pes varus feststellen, bei der sämtliche Fusswurzelknochen mit einander verschmolzen waren, und daneben knöcherne Ankylosen in den Articulationes metatarso-phalangeae bestanden, demnach, wie wir sehen werden, der seltene Fall vorlag, in dem heutzutage noch Knochenoperationen am Fussgelenk zur Beseitigung des Klumpfusses indicirt sind.

Die Behandlung des Klumpfusses soll so frühzeitig als möglich, womöglich schon in den ersten Lebenstagen und -wochen begonnen werden. Eine Reihe von Autoren (Sayre u. a.) empfehlen hier zunächst häufig vorzunehmende redressierende Manipulationen. Das wirksamste Instrument ist dazu die menschliche Hand. Die Mutter oder Amme soll in einer ihr aufs genaueste vom Arzt vorgeschriebenen Weise in Zwischenräumen von einigen Stunden Tag und Nacht mit dem Fuss redressierende Manipulationen vornehmen. Unterstützt werde diese Massnahme durch Anlegen von weichen, die Zehen zur Beobachtung ihrer Färbung freilassende Flanellbinden oder Heftpflasterstreifen. Diese Behandlung soll so lange fortgeführt werden, bis bei der Korrektion keine Verfärbung der Zehen mehr eintritt. Alsdann ist das beste Mittel ein Gipsverband, dessen Anlegung sich in gleicher Weise gestaltet, wie bei hochgradigen Klumpfüssen älterer Kinder und selbst Erwachsener.

Fig. 47.
6 jähriger Knabe mit doppelseitigem Klumpfuss und doppelseitiger angeborener Hüftgelenksluxation.

Ich übe die Anlegung dieser Verbände nach vorausgeschickter Tenotomie schon in den ersten Lebenstagen. Um die Ausbildung der Technik der Klumpfussverbände hat sich in den letzten Jahrzehnten namentlich Wolff unablässig bemüht. Ihm ist es zuerst gelungen, bei den schwersten Klumpfüssen Erwachsener ideale Heilungsresultate zu erzielen und so die früher vielfach geübten Klumpfussoperationen zu verdrängen. Er verwendete den sogenannten „Etappenverband", mittelst dessen die einzelnen Teile des deformen Gliedes nach und nach und zwar in mehreren — jedesmal um nur wenige Tage auseinanderliegenden — Etappen in die den normalen möglichst genau entsprechenden statischen Beziehungen zu einander und zu den übrigen — normal geformten — Gliedern des ganzen Körpers gebracht werden.

Der Plan des Etappenverbandes geht dahin, nicht etwa durch das Redressement die fehlerhafte Knochenform abändern zu wollen, sondern diese Abänderung durch die „Transformationskraft" bewirken zu lassen, diejenige Kraft, welche nach dem „Gesetz der Transformation der Knochen" die Knochenform unter allen Umständen der Knochenfunktion anpasst, und welche daher nach wiederhergestellten normalen statischen Beziehungen nichts anderes verrichten kann als die den normalen statischen Verhältnissen einzig und allein entsprechende normale Form wieder herzustellen.

An Sehnendurchschneidungen ist in den meisten Fällen diejenige der Achillessehne selbst bei leichten Klumpfüssen kleiner Kinder unentbehrlich; die Sehnen der M. flexer digitor. commun. und des Tibialis posticus, sowie die Durchschneidung der Plantoraponeurose sind nur in älteren Fällen notwendig.

Sehr vorteilhaft ist vor der Anlegung der Gipsverbände die von König angegebene manuelle Redression des Klumpfusses. In Narkose wird der auf einem Holztisch liegende Patient auf die Seite gedreht, und bei gut fixiertem Knie der Klumpfuss mit seiner am meisten konvexen Partie auf ein der Volkmannschen Schleifschiene ähnliches dreikantiges

Stück Holz aufgestützt, der Operateur ergreift dann den Fuss in der Art, dass er mit der einen Hand den Vorderfuss, mit der andern das Fersenbein umfasst und seine Körperschwere gleichmässig auf die beiden Hände einwirken lässt. Der Stützpunkt muss bei diesen Biegungsversuchen je nach der Art des vorliegenden Klumpfusses verschoben werden. Es muss bei diesem Vorgehen krachen; es müssen Bänder einreissen, Knochen eingedrückt werden, wenn das Verfahren erfolgreich sein soll. Der Kranke wird nunmehr auf die Seite gelegt. Man erzwingt jetzt bei in Streckstellung fixiertem Knie, während man das Sprunggelenk in die eine, den hintern Teil des Fusses und den untern Abschnitt des Unterschenkels in die andre Hand nimmt, durch kräftiges Zurückbiegen des Fusses in die Dorsalflexion und Abduktion die weitere Korrektur der Verbildung. Zuweilen genügt eine Sitzung, um einen anscheinend ganz schweren Klumpfuss so zurechtzubiegen, dass er sich jetzt mit der grössten Leichtigkeit in äusserste Abduktionsstellung bringen lässt; öfters sind dazu zwei bis vier weitere Sitzungen

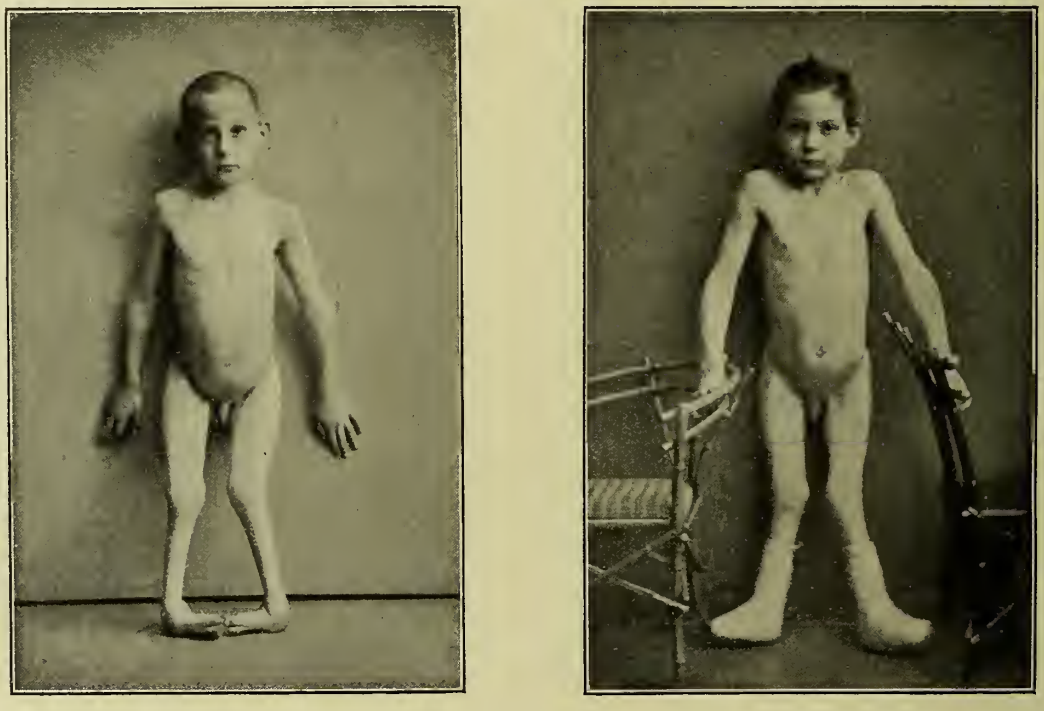

Fig. 48.

Der bereits in Fig. 47 abgebildete 6jährige Patient mit doppelseitigem Klumpfuss und doppelseitiger angeborener Hüftgelenksluxation vor der Behandlung und nach Anlegung von Redressionsverbänden.

erforderlich. Man kann diese Redressionen auch mit Hülfe besonderer Apparate, so mittelst des von Lorenz angegebenen Redresseur-Osteoklasten ausführen. Die Verbände, die nach Ausführung des Redressements angelegt werden, sollen dann nur diejenige korrigierte Stellung festhalten, die sich nunmehr ohne jede Gewalt lediglich durch Fingerdruck erreichen lässt. Bei solchem Vorgehen vermeidet man Decubitus, die Zehen behalten ihr normales Aussehen, die Schmerzen nach dem Erwachen aus der Narkose und Tags darauf sind geringfügig und schwinden nach wenigen Tagen ganz. Nach zwei bis drei Tagen kann man ev. das Redressement steigern, entweder, wie ich dieses vorziehe, mittelst eines ganz neuen Verbandes oder mittelst des von Wolff empfohlenen Keilausschnittes aus der lateralen Seite desselben.

Ist der Fuss so eventuell nach mehreren Sitzungen (binnen einer bis drei Wochen) in die richtigen statischen Beziehungen überführt, so wird dem Verbande durch Abschaben aller zu dicker Stellen eine zierliche Form gegeben. Eine übergelegte Wasserglasbinde sorgt für Dauerhaftigkeit. Hierauf wird ein gut passender Schnürstiefel angefertigt, in welchem der

Patient — bereits in der zweiten bis vierten Woche nach Beginn der Behandlung — mit seinem normal gestellten Fuss schmerzlos und ohne irgendwelche Stütze auf der Strasse umhergeht. Fig. 48 zeigt den auch in Fig. 47 abgebildeten 6jährigen Knaben vor der Behandlung und nach Anlegung von Redressionsverbänden.

Die geschilderten Verbände bleiben bei älteren Individuen drei Monate, unter Umständen noch länger, liegen; bei kleinen Kindern empfiehlt es sich, dieselben nach sechs Wochen zu wechseln, da das Wachstum der Teile ein längeres Liegenlassen verbietet. Aufs genaueste ist darauf zu achten, dass kein Decubitus entsteht. Die am meisten in dieser Hinsicht gefährdeten Stellen an der Aussenseite des Fusses vor dem Malleolus externus, sowie an der Innenseite der grossen Zehe kann man ev. durch in den Verband eingeschnittene Fenster freilegen.

Erweist sich nach der Abnahme der Verbände das Resultat als ein noch nicht vollkommenes, so ist mit neuen Verbänden so lange fortzufahren, bis das gewünschte Ziel erreicht ist. So vermeidet man die sogenannten Klumpfussrecidive, die nichts anderes bedeuten, als ein Fortbestehen und infolgedessen eine wieder zunehmende Verschlimmerung der Deformität. Ein einmal vollkommen redressierter Klumpfuss bedarf dann auch keines weiteren Apparates, wie solche in zahlreichen Modifikationen von den verschiedensten Seiten empfohlen, aber meist vollkommen zwecklos und überflüssig sind. Zur Nachbehandlung empfiehlt sich entweder ein von Lauenstein vorgeschlagenes Verfahren, bei dem des Nachts die Fusssohle an einem in der Längsachse des Fusses stehenden Stab befestigt wird, dessen hinteres Ende sich auf das Lager der Kranken stützt, während das Bein durch die Wirkung der eigenen Schwere nach aussen rotiert wird. In ähnlicher Weise wirken von Heusner angegebene Spiralschienen aus Stahldraht. Auf die beiden Enden einer geraden Serpentinschiene werden die Schuhe des Kindes in auswärtsrotierter Stellung aufgenäht, oder die Schiene wird in entsprechende Öffnungen des Absatzes eingeschoben. Beim Zubettgehen zieht man die Schuhe an, indem man die Schiene der Haltung der Füsse entsprechend umbiegt; nach dem Loslassen schnellt die Feder in ihre ursprüngliche Lage zurück und dreht die Füsse nach auswärts. Die Patienten können sich dabei ziemlich frei im Bett bewegen, da die Feder nach allen Richtungen nachgiebt, um aber schliesslich immer wieder in die Ausgangsstellung zurückzustreben. Zur Korrektion der Supinationsstellung biegt Heusner die beiden Enden der Feder stumpfwinklig empor, so dass die Beinöffnungen der Feder einander entgegengerichtet werden.

Fig. 49.

$1^1/_2$jähriger Knabe mit rechtsseitigem Klumpfuss vor und nach der Behandlung. Zwischen beiden Aufnahmen liegt ein Zeitraum von 4 Monaten.

Gelegentlich kann man nach dem Vorgange von Bardenheuer und Lange durch operative Verkürzung der ungenügend gespannten Peronei das Dauerresultat sichern. Lange macht mit Recht darauf aufmerksam, dass diese Muskeln sich von selbst relativ schnell verkürzen, wenn, wie beim Klumpfuss des Erwachsenen, dem Redressement sich bedeutende Widerstände entgegengesetzt haben, und wenn dabei ausgedehnte Blutungen eingetreten sind. Hier ist meist nach der Verbandabnahme jede Nachbehandlung unnötig, da die Muskulatur an der Aussenseite des Fusses genügend gespannt ist. Anders beim kindlichen angeborenen Klumpfuss, bei dem das Redressement verhältnismässig leicht möglich, oft aber die Nachbehandlung gerade wegen der Verlängerung und ungenügenden Spannung der Peronei beschwerlich ist.

Wie bereits erwähnt, gelingt es mit Hilfe der portativen Verbände, selbst hochgradige Klumpfüsse in verhältnissmässig kurzer Zeit zur Heilung zu bringen. Als Beispiel möge aus meiner Beobachtung nur das auf Fig. 49 abgebildete Kind dienen. Es gelang mir hier, wie in zahlreichen anderen Fällen, nach vorausgeschickter Tenotomie der Achillessehne, durch zwei Verbände bei einem $1\,^1/_2$ jährigen Knaben im Verlaufe von vier Monaten das später andauernde Resultat zu erzielen, wie es Fig. 49 wiedergiebt.

Fig. 50.

Fig. 51.

Unterschenkel und Füsse eines 22 jährigen vor 13 Jahren wegen rechtsseitigem Klumpfuss erfolgreich behandelten Patienten. Fig. 51 zeigt im Gegensatz zu Fig. 50 die Bewegungsbeschränkung im rechten Fussgelenk, die Kürze der Hacke sowie die typische „Klumpfusswade".

Tafel VII, Fig. 5a u. 5b zeigen weiterhin Skiagramme des von der lateralen Seite aufgenommenen hochgradigen Kumpfusses eines 8jährigen Knaben vor der Behandlung und fünf Monate nach Beginn derselben. An dem ersten Bilde lässt kein einziger Fussknochen diejenige Gestalt erkennen, die er unter normalen Verhältnissen besitzt. Im Gegensatz dazu zeigt das zweite Bild, dass Talus, Calcaneus, Cuboideum, Naviculare, die Cuneiformia und Metatarsalia ihre normalen oder fast normalen Konturen wiedergewonnen haben. Nur die Hacke zeigt gewisse Abweichungen von der Norm, auf die ich noch weiter unten zurückzukommen Gelegenheit haben werde.

Auch die schwersten Klumpfüsse Erwachsener widerstehen dem geschilderten Vorgehen nicht mehr, ein Umstand, der die Klumpfussoperationen mehr und mehr zurückzudrängen vermocht hat.

Zunächst im Jahre 1897 bei der Nachuntersuchung einer Reihe von Klumpfusskranken, die vor langen Jahren von J. Wolff mit portativen Etappenverbänden zur Heilung gebracht waren, späterhin auch an zahlreichen Kranken meiner eigenen Klientel, gelang es mir, eine

fast ausnahmslos auch nach der scheinbar vollkommensten Wiederherstellung zurückbleibende Veränderung festzustellen, deren Deutung wesentlich durch Anwendung des Röntgenverfahrens erleichtert wird. Es ergab sich bei einem grossen Teil der Patienten trotz guter Form und Funktion des Fusses eine stets wiederkehrende, eigenartige Atrophie der Wade, durchaus verschieden von dem gewöhnlichen Verhalten derselben bei mangelhafter Funktion der unteren Extremitäten. Während nämlich bei einer gewöhnlichen Atrophie die Wade allmählich unter gleichmässigem Schwund des Muskels abnimmt, drängt sich bei den in Rede stehenden Patienten die Muskelmasse auf das oberste Drittel resp. Viertel des Unterschenkels zusammen und bildet hier eine starke Vorwölbung, während der ganze untere Teil aus sehniger Substanz besteht und bei oberflächlicher Betrachtung den Eindruck einer extremen Atrophie des Muskels gewährt.

Bei den von einem angeborenen Klumpfuss geheilten Kranken konkurrieren zwei Umstände, um diese Verkürzung des Wadenmuskels herbeizuführen. Einmal resultiert stets, selbst nach der bestgelungensten Behandlung, eine Beweglichkeitsbeschränkung im Fussgelenk; weiterhin besteht, wie dies die Röntgenbilder aufs evidenteste zeigen (Tafel IX, Fig. 3 zeigt den mittelst des Röntgenverfahrens aufgenommenen rechten Fuss eines 40jährigen in der Kindheit erfolgreich wegen Klumpfuss behandelten Patienten), wohl als Teilerscheinung der den Klumpfuss ausmachenden Verbildung der Fussknochen, eine mehr oder minder ausgesprochene Kürze und Atrophie des hinteren Calcaneusfortsatzes, häufig verbunden mit einer plantarwärts gerichteten Abknickung desselben, wodurch eine Verminderung der Länge des Hebelarms für die Achillessehne und so eine weitere Einschränkung der Exkursion ihres Ansatzpunktes beim Übergang aus der Beugung des Fussgelenks in die Streckung gesetzt wird.

Fig. 52.
Angeborener rechtsseitiger Plattfuss bei einem 14 Tage alten Mädchen.
Bemerkenswert ist die Konvexität des inneren, die Konkavität des äusseren Fussrandes sowie die Verkürzung der grossen Zehe.

Diese Verhältnisse werden ohne weiteres verständlich bei der Betrachtung der Unterschenkel und Füsse eines 22jährigen, vor 13 Jahren wegen eines rechtsseitigen Klumpfusses mit redressierenden Verbänden behandelten Patienten, der, seinem Beruf nach Ingenieur, seit dieser Zeit zu jeglicher Leistung befähigt und sogar ein vortrefflicher Tänzer und Bergsteiger geworden ist. Fig. 50 und 51 sind in der Weise hergestellt, dass je zwei das Extrem der Dorsal- und Plantar-flexion zeigende Negative auf dassselbe Papier kopiert sind. Aus der Einschränkung der Fussgelenksbewegung und der auch an den Röntgenbildern der Füsse des Patienten (Taf. IX, Fig. 4) erkennbaren Verkürzung der Hacke lässt sich die abnorme, den vorliegenden mechanischen Verhältnissen angepasste Form des Wadenmuskels mit derselben Sicherheit schon am Lebenden erklären, wie dies an der Leiche Wilhelm Roux und Rivière an dem Pronator quadratus bei Verminderung der Pro- und Supination im Ellbogengelenk gelungen ist.

Diese meine Befunde an Klumpfusskranken sind in neuester Zeit von einer Reihe von Autoren, Vulpius, Hoffa u. A. an eigenen Patienten bestätigt worden.

Von anderweitigen angeborenen Stellungsanomalien kommen nur der congenitale Pes valgus und calcaneus in Betracht. Beide sind häufig miteinander an demselben Fuss kom-

biniert. Beim angeborenen Plattfuss zeigt, wie dies der auf Fig. 52 abgebildete rechte Fuss einer 14 Tage alten Patientin meiner Beobachtung erkennen lässt, die Fusssohle wie der innere Fussrand eine ausgesprochene Konvexität. Der Rücken des Fusses ist konkav zusammengebogen. Der Fuss steht stark proniert, etwas abduziert und gewöhnlich höchstgradig dorsalflektiert (Pes vulgo — calcaneus). Ätiologisch hat man dieselben Momente wie beim angeborenen Klumpfuss herangezogen. Bemerkenswert ist eine gelegentlich (wie in dem auf Fig. 52 abgebildeten Falle) beim angeborenen Plattfuss zu beobachtende abnorme Kürze der grossen Zehe und ihres Metatarsale. Dieselbe pflegt nach dem Redressement, das in analoger Weise wie beim Klumpfuss, nur in entgegengesetztem Sinne bewirkt und durch Gipsverbände festgehalten wird, zu schwinden, wie die gelegentlich beim Pes varus bestehende scheinbare Verlängerung der grossen Zehe.

Hall fand in einem Falle bei der Präparation eine knöcherne Verwachsung des Calcaneus mit dem Os naviculare. Ähnliche am Skiagramm erhobene Befunde liegen zur Zeit nicht vor.

Die anatomischen Veränderungen beim Pes calcaneus congenitus sind in letzter Zeit besonders eingehend von Messner studiert worden. Auf eine Behandlung kann meist verzichtet werden, da die Schwere des Vorderfusses in der Regel von selbst die Korrektur besorgt.

IX. Die Sirenenbildung.

Zum Schluss mag noch an zwei Skiagrammen, die von Föten der hiesigen Universitätsfrauenklinik gewonnen sind, die als Sirenenbildung bekannte Anomalie erläutert werden, bei der wir eine Verschmelzung und Verdrehung des Beckens und der unteren Extremitäten, vielfach auch eine Verkürzung der verwachsenen Gliedmassen finden.

Der erste Fötus, 45 cm lang, zeigt ausser einer linksseitigen Totalskoliose im Bereiche der oberen Rumpfhälfte, keine Abnormitäten. Äussere Genitalien sowie der Anus fehlten. Beide untere Gliedmassen sind mit einander in ganzer Ausdehnung verwachsen. Der auf diese Weise gebildete Körperteil ist auf der vorderen Fläche abgeplattet, auf der hinteren konvex gewölbt. Beide Füsse sind ausgebildet und mit je fünf Zehen ausgestattet, dagegen gleichfalls, und zwar an der Aussenseite und in der Gegend der Ferse, miteinander verschmolzen und so verdreht, dass die Plantarfläche nach vorn, die medialen Ränder nach aussen gerichtet sind. Die Verdrehung der miteinander verschmolzenen Gliedmassen findet auch darin ihren Ausdruck, dass der gemeinsame Unterschenkel bei der Beugung mit dem Oberschenkel nicht wie in der Norm einen nach hinten, sondern einen nach vorn offenen Winkel bildet.

Das Röntgenbild (Tafel IX, Fig. 5) enthüllt am Skelett die folgenden Verhältnisse:

Es besteht ein sehr grosser Knochenkern in jeder Darmbeinschaufel, welcher eine Drehung medianwärts zeigt, wodurch der grosse obere konvexe Rand die vordere und zum Teil die untere Begrenzung mitbildet. Durch diese Drehung ist auch der Knochenkern des Sitzbeins stark medianwärts verschoben, so dass sich die Kerne beider Seiten mit ihren leicht konkaven Rändern fast berühren. Die Knochenkerne der Schambeinäste treffen mit ihren medialen Abschnitten zusammen. Sie sind in der Entwickelung weit vorgeschritten, stark caudalwärts verschoben, und liegen auf diese Weise fast in gleicher Höhe mit dem oberen Rande der Femurdiaphysen. Für die Massae laterales des Kreuzbeins sind bereits zwei Knochenkerne vorhanden. Das Os sacrum, in dessen oberen Wirbeln sich für Körper und Bögen Ossifikationspunkte gebildet haben, ist durch die Drehung der Darmbeinschaufeln nach oben und scheinbar auch nach hinten verschoben.

Beide Oberschenkeldiaphysen erweisen sich medialwärts stark geschweift, die unteren Epiphysen besitzen stecknadelkopfgrosse Knochenkerne. An den Unterschenkeln liegen die Fibulae an der medialen Seite, die Tibiae lateralwärts. Die Füsse zeigen auf beiden Seiten Verknöcherungen im Calcaneus, Talus, den Mittelfussknochen und Phalangen.

Bei dem zweiten 50 cm langen Fötus verschmälert sich der Rumpf nach unten zu in eine einzige, ohne Fuss endigende, nach vorn konkav gestaltete Extremität. Die Genitalien und eine Analöffnung werden auch hier vermisst.

Das Skiagramm zeigt (Taf. IX, Fig. 6) zunächst an der oberen rechten Extremität einen totalen Defekt des Radius, des ersten Metacarpale und des Daumens. Der 7. Wirbel zeigt eine Halsrippe, der 20. Wirbel gleichfalls ein verknöchertes, rechts stärkeres Rippenrudiment. Während bis zum 22. Wirbel die Knochenkerne der Wirbelkörper und -bögen stark kontouriert und isoliert zu erkennen sind, ist der Knochenkern des 23. Körpers schräg gestellt und scheinbar auf der rechten Seite an seiner cranialen Fläche mit der caudalen Fläche des 22. verwachsen. Weiterhin bestehen, und zwar in grösserer Ausdehnung, Verwachsungen zwischen 24. und 25. Wirbel und zwischen den einzelnen folgenden Kreuzbeinwirbeln.

Die Darmbeinschaufeln, welche eine Drehung caudalwärts zeigen, sind in der Mitte miteinander verwachsen. Auf dem Röntgenbilde hebt sich scharf von dem caudalen Teil des verwachsenen Darmbeines seine nach unten mit einem konkaven Bogen endigende Masse ab. Darunter findet sich ein runder, nicht sehr scharf kontourierter Knochenkern, offenbar der Ossifikationskern der vereinigten Sitzbeine. Die horizontalen Schambeinäste bilden, in der Mittellinie gleichfalls verwachsen, um diesen Kern einen Halbkreis.

An das in dieser Weise verbildete Becken schliesst sich nach unten eine einheitliche, $7^1/_2$ cm lange Femurdiaphyse, proximalwärts schmal, nach unten sich um reichlich das Doppelte verbreiternd. Es folgt der durch Verschmelzung zweier getrennter Kerne entstandene untere Epiphysenkern. Der in dem distalen Teil des Stumpfes befindliche, der gemeinsamen Tibiadiaphyse entsprechende, konisch zulaufende Knochen ist nur 3 cm lang und endet mit schmaler, gerader Linie.

Ohne bei der Mannigfaltigkeit der bisher beobachteten Formen auf Einzelheiten des Skelettsystems der Sirenenbildungen einzugehen, erwähne ich nur, dass man auch für diese Verbildung die Enge des Amnion, vorzüglich der Schwanzscheide desselben, verantwortlich gemacht hat.

So hält es u. A. Gebhard für am wahrscheinlichsten, dass zunächst schon vor Auftreten der Extremitätenanlagen infolge der Enge des Amnion ein frühzeitiger Verschluss der unteren Teile der Visceralplatten zustande kommt, und dass dann die schon in ihrer ersten Entwickelung zusammengepressten und verschmolzenen Keime der unteren Extremitäten hervorsprossen. Es ist diese Annahme eines voraufgehenden Verschlusses der Visceralplatten deswegen wahrscheinlich, weil die Verwachsungen der beiden schon getrennt entwickelten Extremitäten durch das zwischen ihnen liegende Schwanzende des Amnion verhindert werden müsste, ebenso wie der Schultergürtel analog die Verschmelzung der oberen Extremitäten verhindert. Ebenfalls auf die Kompression von seiten des Amnion dürften auch die Anomalien des Beckens zurückzuführen sein, namentlich die Verschiebung der einzelnen Teile nach der Mittellinie und ihre mehr oder minder ausgeprägte Verschmelzung.

Infolge der frühzeitigen Verschmelzung ist auch die normaler Weise (s. Einleitung) beim Fötus eintretende Wachstumsdrehung ausgeblieben, und so sind regelmässig die zu einer einzigen Masse verschmolzenen unteren Extremitäten nicht an denjenigen Stellen, die bei einem normalen Menschen einander zugekehrt sind, verwachsen, sondern haben scheinbar eine Drehung von medianwärts nach vorn und lateralwärts vollführt, die distalwärts am deutlichsten hervortritt.

Litteratur.

1. Edmund Falk: Über Form und Entwicklung des knöchernen Beckens während der ersten Hälfte des intrauterinen Lebens. Archiv für Gynäkologie Bd. 64 Hft. 2. 2. Jacob Wolff: Intrauterine Spontanamputationen an den oberen Extremitäten bei einem 5 Monate alten Fötus mit vollständiger Erhaltung des die Amputation bedingenden Amnionfadens. Archiv für Gynäkologie Bd. 60 Hft. 2. 3. Friedrich Koch: Über einen Fall von amniotischer Einschnürung des Unterschenkels mit Klumpfussbildung. Deutsche med. Wochenschr. 1894 No. 34. 4. Marchand: Missbildungen. Realencyklopädie der gesamten Heilkunde 3. Aufl. Bd. 15 S. 466. 5. Redard: Gaz. médicale de Paris 1889 No. 28. 6. Jensen: Ein Beitrag zur pathologischen Entwicklungsgeschichte. Virchows Archiv Bd. 42 S. 236. 7. Reinbach: Zur Pathologie und Therapie der durch amniotische Schnürfurchen hervorgerufenen Elephantiasis congenita. Beitr. z. kl. Chir. Bd. 20 Hft. 3. 8. W. Feilchenfeld und Joachimsthal: Ein Fall von congenitalem Herzfehler, kombiniert mit angeborenem Oberschenkeldefekt. Verhandl. der Berliner medizinischen Gesellschaft, Sitzung vom 31. Januar 1900. Berl. klin. Wochenschr. 1900 No. 8. 8a. Joachimsthal: Über angeborene Defektbildungen am Oberschenkel. Archiv f. Gynäkologie Bd. 65. Heft 1. 9. C. Adrian: Über congenitale Humerus- und Femurdefekte. Beitr. z. klin. Chir. Bd. 30 Hft. 2. 10. Ferdinand Klaussner: Über Missbildungen der menschlichen Gliedmassen und ihre Entstehungsweise. Wiesbaden 1900 S. 80. 11. H. Grisson: Angeborene Defekte der Oberschenkeldiaphyse. Arch. f. kl. Chir. Bd. 49 Hft. 1. 12. E. Albert: Zur Lehre von der sogenannten Coxa vara und Coxa valga. Wien 1899. 13. Adolf Alsberg: Anatomische und klinische Betrachtungen über Coxa vara. Zeitschr. f. orthopädische Chirurgie Bd. 6 Hft. 1. 14. L. Kredel: Coxa vara congenita. Centralbl. f. Chir. 1896 No. 42. 15. E. Kirmisson: Documents pour servir à l'étude de l'affaissement du col fémoral (coxa vara) Revue d'orthopédie 1898 p. 459. 16. Albert Mouchet et Pierre Aubion: De la coxa vara congénitale. Gaz. hebdom. de méd. et de chir. 1899 No. 41. 17. Joachimsthal: Über Coxa vara traumatica infantum. Arch. f. klin. Chir. Bd. 18. 18. Veiel: Über mangelhafte Bildung der Extremitäten. Inaug. Diss. Tübingen 1899. 19. Redard: Difformités du pied en rapport avec l'absence congénital des os de la jambe. Revue mensuelle des maladies de l'enfance. Sept. 1890 und Février 1893. 20. F. Lange: Über den angeborenen Defekt der Oberschenkeldiaphyse. Zeitschr. f. Chir. Bd. 43 S. 528. 21. Heinrich Weinrich: Über congenitale Defektbildung des Oberschenkels. Inaug. Diss. Strassburg 1898. 22. Paul Tschmarke: Zwei seltene Formen angeborener Missbildung. Zeitschr. f. orthopädische Chir. Bd. 8. 23. G. Joachimsthal: Über den angeborenen totalen Defekt des Schienbeins. Zeitschr. f. orthopädische Chir. Bd. 3. S. 140. 24. Louis Burckhardt: Beiträge zur Diagnostik und Therapie der congenitalen Knochendefekte an Vorderarm und Unterschenkel. Jahrb. f. Kinderheilk. Neue Folge Bd. 31 S. 375. 25. H. Waitz: Über einen Fall von congenitalem Defekt beider Tibien. Deutsche med. Wochenschr. 1895 No. 25. 26. Werner Kümmel: Die Missbildungen der Extremitäten durch Defekt, Verwachsung und Überzahl. Cassel 1895. S. 12 u. 13. 27. Klaussner: l. c. S. 22. 28. Rincheval: Ein neues Operationsverfahren zur Behandlung congenitaler Defekte eines Unterarm- und Unterschenkelknochens. Verhandl. der deutschen Gesellschaft für Chirurgie 1894 II S. 452. 29. U. Grosse: Zur Kasuistik angeborener Knochendefekte. Arch. f. klin. Chir. Bd. 62 Hft. 4. 30. Louis Bauer: Handbuch der orthopädischen Chirurgie. Übersetzt von B. L. Scharlau, Berlin 1870 S. 70. 31. Jacques L. Reverdin: Malformation congénitale de la jambe droite. Revue médicale de la Suisse Romande 1885 S. 592. 32. Dreibholz: Beschreibung einer sogenannten Phocomele. Inaug. Diss. Berlin 1873. 33. Richard Melde: Anatomische Untersuchung eines Kindes mit beiderseitigem Defekt der Tibia und Polydactylie an Händen und Füssen. Inaug. Diss. Marburg 1892. 34. N. Erlich: Untersuchungen über die congenitalen Defekt- und Hemmungsbildungen der Extremitäten. Virchows Archiv Bd. 100 S. 126. 35. Luigi Medini: Un caso di mancanza congenita della tibia. Bullet. delle scienze med. di Bologna. Serie VI Vol. 22 S. 145. 36. Anton Hildemann: Beitrag zur Kasuistik der angeborenen Hemmungsbildungen der Extremitäten. Inaug. Diss. Kiel 1882. 37. E. Albert: Zwei seltene Fälle von angeborenen Missbildungen an den Gliedmassen. Wien. med. Blätter 1880 No. 26 S. 679. 38. Th. Billroth: Über einige durch Knochendefekte bedingte Verkrümmungen des Fusses. Arch. f. klin. Chir. Bd. 1 1861 S. 252. 39. Schrakamp: Kasuistische Beiträge zur Lehre von den Extremitätenmissbildungen. Med. Korrespondenzbl. des Württemb.

ärztl. Landesvereins 1887 No. 30 S. 233. 40. Franz Thiele: Ein Fall von angeborenem Defekt der rechten Tibia. Inaug. Diss. Greifswald 1890. 41. William Craig: Notes on a rare congenital malformation of the leg, with an anatomical description by Johnson Symington. Journ. of anat. and physiol. 1878 Vol. 12 S. 419. 42. Rappold: Über eigenartige Verkrüppelung des Fusses, notwendig durch eine Hemmungsbildung herbeigeführt. Tagebl. der 60. Versammlung deutscher Naturforscher und Ärzte, Wiesbaden 1887 S. 297. 43. James R. Young: Double congenital deformity of the tibia. Amer. Journ. of the medical sciences. Vol. 95 1888 S. 145. 44. Francesco Parona: Deformità congenita agli arti inferiori corretta mediante la resezione delle articolazioni dei ginocchii. Giornale della R. Academia di medicina di Torino. 1880. 45. Mario Motta: Un caso di mancanza congenita della tibia. Archivio di ortopedia 1890. 46. Robert William Barker: Congenital absence of radius from each arm with defective carpus and hand. Congenital absence ot tibia from each leg with supernumerary and irregular toes. Transactions of the pathol. Society of London. Vol. 23 1882 S. 238. 47. Max Haudeck: Über congenitalen Defekt der Fibula und dessen Verhalten zur sogenannten intrauterinen Fraktur der Tibia. Zeitschr. f. orthopädische Chirurgie Bd. 4 S. 326. 48. E. Kirmisson: Lehrbuch der chirurgischen Krankheiten angeborenen Ursprungs. Übers. von Deutschländer 1899 S. 445. 49. F. J. Colton: Congenital defect of the fibula. Boston Journ. 1898 No. 8 u. 9 S. 189. 50. A. Guéry: Malformations congénitales des membres inférieurs. Absence du péroué et du membre supérieur gauche. Revue d'orthopédie 1898 No. 3 S. 244. 51. Hendrix: Absence congénitale du péroné. La Policlinique 1898 No. 8 p. 119. 52. Hercy Ling Taylor: Absence of the fibula. Pediatrics October 1898 S. 297. 53. Tausch: Über den angeborenen Defect der Fibula. Verhandl. der 71. Vers. deutscher Naturforscher und Ärzte zu Müncheu 1899. Centralbl. f. Chir. 1899 No. 50 S. 1332. 54. Albert Frieben: Über congenitalen Defect der Fibula. Inaug. Diss. Greifswald 1898. 55. Jacobs: Die Verwendung der Röntgenstrahlen in der praktischen Heilkunde. Korrespondenzblatt der ärztlichen Vereine im Rheinland und Westfalen 1900. 56. Klaussner: l c. S. 24. 57. R. Froelich: Un cas d'absence congénitale du péroné. Gaz. hebdom. de méd. et de chir. 1900 No. 5 S. 49. 58. Braun: Über die intrauterinen Frakturen der Tibia. Arch. f. klin. Chir Bd. 34. S. 668. 59. Rincheval l. c. 60. Nasse: Chirurgische Krankheiten der unteren Extremitäten. Deutsche Chirurgie Lfg. 66 1897. 61. Kümmel l. c. S. 12. 62. Geoffroy Saint-Hilaire: Histoire des anomalies de l'organisation chez l'homme et les animaux ou Traité de Teratologie. Paris 1836 T. II S. 206. 63. R. Virchow: Die Phocomelen und das Bärenweib. Verhandlungen der Berliner anthropologischen Gesellschaft 1898 S. 557. 64. Grunmach: Das Bärenweib. Verhandl. der Berliner anthropologischen Gesellschaft 1897 S. 623. 65. Joachimsthal: Über Zwergwuchs und verwandte Wachstumsstörungen. Deutsche med. Wochenschr. 1899 No. 17—18. 66. Ernst August Wuth: Über angeborenen Mangel, sowie Herkunft und Zweck der Kniescheibe. Arch. f. klin. Chir. Bd. 58 Hft. 4. 67. Wolf-Lüdenscheid: Angeborener Mangel beider Kniescheibeu. Münch. med. Wochenschr. 1900 No. 22 S. 766. 68. Pfitzner: Beiträge zur Kenntnis des menschlichen Extremitätenskeletts. Zweite Abteilung IV. Die Sesambeine des menschlichen Körpers. Morphol. Arbeiten Bd. I Hft. 4 S. 976. 69. A. Bernays: Die Entwicklungsgeschichte des Kniegelenks des Menschen mit Bemerkungen über die Gelenke im allgemeinen. Morpholog. Jahrbuch IV. 70. Wenzel Gruber: Anatomische Notizen IV. (CXCVI.) In Bildungsanomalien mit Bildungshemmung begründete Bipartition beider Patellae eines jungen Subjekts. Virchows Archiv Bd. 94 S. 358 Tafel IX. 71. Hermann Tillmanns Beiträge zur Histologie der Gelenke. Archiv für mikroskopische Anatomie Bd. 10. 72. H. v. Meyer: Der Mechanismus der Kniescheibe. Archiv von His und Braune 1880. 73. Siegfried Peltesohn: Das Verhalten der Kniescheibe bei der Littleschen Krankheit. Inaugural-Diss. Leipzig 1901. 74. W. Schulthess: Zur Pathologie und Therapie der spastischen Gliederstarre (cerebrale Diplegie) (Freud). Zeitschr. f. orthopädische Chirurgie Bd. 6 S. 1. 75. Joachimsthal: Über das Verhalten des Kniegelenkes bei der Littleschen Krankheit. Berliner klin. Wochenschrift 1901 No. 8. 75a. Joachimsthal: Über Struktur, Lage und Anomalien der menschlichen Kniescheibe. Arch. f. klin. Chir. Band 67 Heft 2. 76. Brunner: Über Genese, congenitalen Mangel und rudimentäre Bildung der Patella. Virchows Archiv Bd. 124. 77. H. Strasser: Zur Kenntnis der funktionellen Anpassung der quergestreiften Muskeln. Stuttgart 1883. 78. Wilh. Roux: Über die Selbstregulation der morphologischen Länge am Skelettmuskel. Gesamm. Abhandl. Bd. I. 79. Marey: Recherches expérimentales sur la morphologie des muscles. Comptes rendus hebdom. des séances de l'Académie des sciences 1887 S. 44. 80. Joachimsthal: Funktionelle Formveränderungen an den Muskeln. Von der Pariser Akademie der Wissenschaften preisgekrönte Arbeit. Archiv. f. klin. Chir. Bd. 54 Hft. 2. 81. Pfitzner: Ein Fall von beiderseitiger Doppelbildung der fünften Zehe. Morphol. Arbeiten Bd. 5 Hft. 2. 82. Joachimsthal: Ein weiterer Beitrag zur Lehre von der Polydactylie. Fortschritte auf dem Gebiete der Röntgenstrahlen Bd. IV S. 111. 83. R. Bardeleben: Zur Morphologie des Hand- und Fussskeletts. Sitzungsber. der Jenaischen Gesellsch. f. Medic. und Naturw. 15. Mai 1885, 30. Okt. 1885 u. s. w. 84. C. Gegenbaur: Über Polydaktylie. Morphologisches Jahrbuch Bd. 14 1888 S. 394. 85. G. Tornier: Giebt es ein Praehalluxrudiment? Sitzungsberichte der Gesellschaft naturforschender Freunde zu Berlin 1889 S. 113 und 175. 86. R. Zander: Ist die

Polydactylie als theromorphe Varietät oder als Missbildung aufzufassen? Virchows Arch. Bd. 120 S. 453. 87. Albrecht: Über den morphologischen Wert überzähliger Finger und Zehen. Centralbl. f. Chir. 1896 S. 105. 88. R. Pott: Ein Beitrag zu den symmetrischen Missbildungen der Finger und Zehen. Jahrb. f. Kinderheilk. 1884 Bd. 21 S. 382. 89. Falkenheim: Über einen seltenen Fall von heredärer Polydactylie mit gleichzeitig erblicher Zahnanomalie. Jenaische Zeitschr. für Naturw. 1888 Bd. 22 S. 343. 90. Joachimsthal: Die angeborenen Verbildungen der oberen Extremitäten. Hamburg 1900. Abschnitt Polydactylie. 91. Derselbe: Verdoppelung des linken Zeigefingers und Dreigliederung des rechten Daumens. Berl. klin. Wochenschr. 1900 No. 38. 92. Stopnitzki: Ein Beitrag zur Kenntnis der Polydactylie. Schriften der phys. med. Gesellschaft zu Moskau 1900 No. 14. 93. Kümmel l. c. S. 47. 94. v. Mayer: Zur Kasuistik der Spalthand und des Spaltfusses. Beitr. z. pathol. Anat. und zur allg. Pathologie Bd. 23 S. 20. 95. Roloff: Über den Spaltfuss. Fortschr. auf dem Gebiete der Röntgenstrahlen Bd. 3 S. 179. 96. Riedinger: Ein Fall von Spalthand. Internat. photogr. Monatsschrift für Medizin und Naturwissenschaft 1896. 96a. Perthes: Über Spalthand. Zeitschrift für Chirurgie. Bd. 63 S. 130. 97. Adler. Über partiellen Riesenwuchs. Verhandlungen der Berliner medizinischen Gesellschaft 1895 I S. 17. 98. P. Wagner: Kasuistik des angeborenen Riesenwuchses. Deutsche Zeitschrift für Chirurgie 1887 S. 280. 93. Masmejean: Hypertrophies latérales du corps totales ou partielles. Thèse. Montpellier März 1888. 100. Waitz: Ein Fall von angeborener Elephantiasis. Centralbl. f. Chir. 1889 No. 29 S. 110. 101. Machenhauer: Fall von angeborenem partiellem Riesenwuchs mit Berücksichtigung der Ätiologie desselben und verwandter Wachstumsabnormitäten. Centralbl. f. innere Medizin 1896 No. 43. 102. Josef Hoberg: Beitrag zur Kasuistik des angeborenen Riesenwuchses. Inaug. Diss. Greifswald 1898. 103. v. Torday: Ein Fall von Riesenwuchs der unteren Extremitäten. Jahrb. f. Kinderheilk. Bd. 43. 1896. 104. Galvani: Deux cas d'acromégalie. Revue d'orthopédie 1895 No. 3. 105. Grünfeld: Über einen Fall von angeborenem partiellem Riesenwuchs. Verhandl. der Freien Vereinigung der Chirurgen Berlins 1900 I S. 36. 106. Alban Köhler: Knochencrkrankungen im Röntgenbilde. Wiesbaden 1901 S. 35. 107. Massonaud: Thèse de Paris 1874 No. 80 (cit. nach Hoberg). 108. Joachimsthal: Beiträge zum Verhalten des Hüftgelenks bei der angeborenen Luxation. Verhandl. der deutschen Gesellschaft für Chirurgie 1901 I S. 196, II S. 697. 108a. Joachimsthal: Verhandlungen der Berliner medizin. Gesellschaft. Sitzung vom 7. Mai 1902. 109. Lorenz: Pathologie und Therapie der angeborenen Hüftverrenkung. Wien und Leipzig 1895 S. 31. 110. Lorenz: Über die Heilung der angeborenen Hüftgelenksverrenkung durch unblutige Einrenkung und funktionelle Belastung. Leipzig u. Wien 1900. 111. Julius Wolff: Über die unblutige Einrenkung der angeborenen Hüftgelenksverrenkung. Berlin. klin. Wochenschrift 1898 No. 18. 112. Ducroquet: Luxations congénitales de la hanche. Réduction non sanglante. Guérison. Nouvelle méthode de traitement. Bull de l'Académie de méd. 1900 S. 593, Progrès méd. 1899 No. 3. 113. Ad. Lorenz: Bemerkungen zur Therapie der angeborenen Hüftverrenkung durch die unblutige Reposition. Berl. klin. Wochenschr. 1899 No. 3—6 u. a. o. O. 113a. Dreasmann: Zur unblutigen Behandlung der angeborenen Hüftverrenkung. Münch. med. Wochensch. 1901 No. 2. 114. A. Broca et A. Mouchet: De la réduction non sanglante des luxations congénitales de la hanche. Gaz. hebdom. de méd. et de chir. 1902 No. 62 S. 733. 115. Hagopoff: ibid. 1901 No. 22. 116. Bade, Wien. klin. Rundschau 1900 No. 46—48. 117. Julius Wolff: Über einen Fall von willkürlicher angeborener praefemoraler Kniegelenksluxation nebst anderweitigen angeborenen Anomalien fast sämmtlicher Gelenke des Körpers. Zeitschrift f. orthopäd. Chir. Bd. 2 S. 23. 118. Wilhelm Friedländer: Die habituelle Luxation der Patella. Arch. f. klin. Chir. Bd. 63 Hft. 2. 119. Gustav Muskat: Die congenitalen Luxationen im Kniegelenk. Inaug. Diss. Berlin 1897. 120. Emil Knauer: Beitrag zu den congenitalen Luxationen im Kniegelenk. Monatsschr. f. Geburtshilfe und Gynäkologie Bd. 5 Ergänzungsheft. 121. Joachimsthal: Vorstellung zweier Fälle von congenitalen Luxationen im Kniegelenk. Berl. klin. Wochenschr. 1889 No. 42 S. 923. 122. Gocht: Resultat einer Klumpfussredression in Röntgen'scher Durchleuchtung. Sitzungsber. der physik.-med. Gesellschaft zu Würzburg, Sitz. vom 24. Febr. 1898. 123. Julius Wolff: Über die Wechselbeziehungen zwischen der Form und Funktion der einzelnen Gebilde des Organismus. Leipzig 1901 S. 26. 124. E. Kirmisson: Double pied bot varus par malformation osseuse primitive associé à des ankyloses congénitales des doigts et des orteils chez quatre membres d'une même famille. Revue d'orthopédie 1898 S. 312. 124a. F. Lange: Über ungenügende Muskelspannung und ihre operative Behandlung. Münch. med. Wochenschr. 1902 No. 13. 125. A. Rivière: Considérations sur l'ankylose bipolaire des articulations radio-cubitales et l'adaption fonctionelle du tissu musculaire. Gaz. des hôp. 1895 No. 48 S. 477. 126. O. Vulpius: Über die Behandlung des Klumpfusses Erwachsener. Münch. med. Wochenschr. 1901. No. 1. 127. Alb. Hoffa: Lehrbuch der orthopädischen Chirurgie 4. Aufl. 1902. 128. Messner: Über Knochenveränderungen beim Pes calcaneus congenitus. Arch. f. klin. Chir. Bd. 42 S. 578. 129. Carl Gebhard: Sirenenbildung. Inaug. Diss. Berlin 1887.

Erklärung der Tafeln.

Tafel I.

Fig. 1. Amniotische Abschnürung im Bereiche des rechten Unterschenkels bei einem 7—8 Monate alten Fötus.

Fig. 2. Amniotische Abschnürungen im Bereiche des rechten Unterschenkels und Defekt des rechten Radius bei einem 5 Monate alten Fötus.

Fig. 3. Amniotische Abschnürung im Bereiche des linken Fusses mit gleichzeitiger tiefer Schnürfurchenbildung an dem entsprechenden sehr verkürzten Unterschenkel bei einer 17 jährigen Patientin.

Fig. 4. Circuläre Schnürfurche an der Grenze des mittleren und unteren linken Unterschenkeldrittels bei einer 8 jährigen mit einem Klumpfuss derselben Seite behaftet gewesenen Patientin.

Fig. 5. Spontanamputationen im Bereiche der Zehen am linken Fuss eines 12 jährigen Patienten.

Fig. 6. Defekt der Kopfepiphyse des rechten Femur, kombiniert mit linksseitiger Coxa vara (7 jähriges Mädchen).

Tafel II.

Fig. 1. Angeborener Defekt des oberen Endes des linken Oberschenkels bei einem 4 Wochen alten Knaben.

Fig. 2. Skiagramm desselben Patienten im Alter von $2^1/_4$ Jahren.

Fig. 3. Links partieller, rechts vollkommer Defekt des Oberschenkels, Defekt beider Wadenbeine, vollständiger Mangel beider Arme an einem 40 cm langen männlichen Fötus.

Fig. 4. Rechtsseitiger Tibiadefekt bei einem 10 Monate alten Knaben.

Fig. 5. Linksseitiger totaler Tibiadefekt mit Polydaktylie bei einem 6 Wochen alten Knaben.

Tafel III.

Fig. 1. Coxa vara congenita an einem in toto verkürzten und in seinen Dickendimensionen verjüngten rechten Oberschenkel eines 8 Jahre alten Mädchens.

Fig. 2. Totaler rechtsseitiger Tibiadefekt bei einem 4 jährigen Knaben.

Fig. 3. Totaler rechtsseitiger Fibuladefekt bei einem 14 Monate alten Mädchen.

Fig. 4. Totaler rechtsseitiger Fibuladefekt mit starker Abknickung der Tibia bei einem 3 Monate alten Kinde.

Fig. 5. Defekt des oberen Drittels der rechten Fibula bei einem 5 jährigen Knaben.

Tafel IV.

Fig. 1. „Robbenähnlichkeit“ bei einem 66 jährigen Patienten.

Fig. 2. Mangel der Kniescheibe bei einem 35 jährigen Manne.

Fig. 3. Normales Kniegelenk eines Erwachsenen (seitliche Aufnahme in Streckstellung).

Fig. 4 u. 5. Angeborene Verdoppelung beider Kniescheiben bei einer 33 jährigen Patientin.

Tafel V.

Fig. 1. Spitzwinklig gebeugtes Kniegelenk eines normalen 2 jährigen Mädchens.

Fig. 2. Spitzwinklig gebeugtes Kniegelenk eines 5 jährigen Mädchens mit angeborener spastischer Gliederstarre (Hochstand der Kniescheibe).

Fig. 3. Kniegelenk eines 11 jährigen Knaben mit angeborener spastischer Gliederstarre in gestreckter Stellung (Hochstand und Formveränderung der Kniescheibe).

Fig. 4. Kniegelenk eines normalen 11 jährigen Knaben in Streckstellung.

Fig. 5. Kniegelenk eines normalen 11 jährigen Knaben in rechtwinkliger Beugestellung.

Fig. 6. Kniegelenk eines 11jährigen Knaben mit angeborener spastischer Gliederstarre in rechtwinkliger Stellung (Hochstand der Kniescheibe).

Fig. 7. Fuss eines Neugeborenen mit sieben Zehen.

Fig. 8. Polydaktylie an beiden Füssen eines 13jährigen Knaben. Rechts teilt sich der 5. Mittelfussknochen am distalen Ende in zwei Teile, links bestehen 6 ausgebildete Metatarsalia. Daneben findet sich ein weiterer überzähliger Knochen zwischen Metatarsale I u. II.

Fig. 9. Polydaktylie an beiden Füssen eines 36jährigen Patienten.

Fig. 10. Rechter Fuss eines 50jährigen Patienten mit Polydaktylie. Bildung von 3 Gliedern in der 6. Zehe.

Tafel VI.

Fig. 1. Polydaktylie an beiden Füssen eines 48jährigen Patienten. Anlagen zu je 7 Zehen.

Fig. 2. Füsse eines Fötus mit Polydaktylie.

Fig. 3. Defekt der Mittelphalanx der 2. rechten Zehe bei einer 16jährigen Patientin.

Fig. 4. Defektbildung am rechten Fuss einem 47jährigen Patienten.

Fig. 5. Defektbildung am rechten Fuss der 13jährigen Tochter.

Fig. 6. Defektbildung am rechten Fuss des 10jährigen Sohnes.

Fig. 7 u. 8. Linksseitiger Spaltfuss bei einer 20jährigen Patientin. Aufnahme von unten und von der Seite.

Tafel VII.

Fig. 1. Partieller Riesenwuchs am rechten Fuss eines 15jährigen Mädchens.

Fig. 2a. Linksseitige angeborene Hüftverrenkung bei einem 6jährigen Mädchen.

Fig. 2b. Aufnahme derselben Patientin 3 Jahre nach der unblutigen Einrenkung.

Fig. 3a. Linksseitige angeborene Hüftverrenkung bei einer 7jährigen Patientin.

Fig. 3b. Aufnahme derselben Patientin 2 Jahre nach der unblutigen Einrenkung.

Fig. 4a. Linksseitige angeborene Hüftverrenkung bei einer 2jährigen Patientin.

Fig. 4b. Aufnahme derselben Patientin 7 Monate nach der unblutigen Einrenkung.

Fig. 5a. Rechtsseitiger angeborener Klumpfuss bei einem 8jährigen Knaben.

Fig. 5b. Aufnahme desselben Fusses 3 Monate nach dem Redressenat.

Tafel VIII.

Fig. 1a. Linksseitige angeborene Hüftverrenkung bei einer 3jährigen Patientin.

Fig. 1b. Aufnahme derselben Patientin 2 Jahre nach der unblutigen Einrenkung.

Fig. 2a. Doppelseitige angeborene Hüftverrenkung bei einer 2jährigen Patientin.

Fig. 2b. Aufnahme derselben Patientin 2 Jahre später, nach der unblutigen Einrenkung beider Hüftgelenke.

Fig 3a. Linksseitige angeborene Hüftverrenkung bei einer 2jährigen Patientin.

Fig. 3b. Aufnahme derselben Patientin, ein Jahr später, nach gelungener Einrenkung.

Fig. 4a. Rechtsseitige angeborene Hüftverrenkung bei einer 4jährigen Patientin. An dem linken Hüftgelenk bestehen gleichfalls congenitale Veränderungen.

Fig. 4b. Aufnahme derselben Patientin 7 Monate nach der unblutigen Einrenkung der rechten Seite.

Fig. 5. Genu recurvatum congenitum bei einem 2 Monate alten Mädchen.

Tafel IX.

Fig. 1. Angeborener Klumpfuss bei einem 6jährigen Patienten.

Fig. 2. Angeborener Klumpfuss bei einem 14jährigen Patienten.

Fig. 3. Redressierter Klumpfuss bei einem 40jährigen Kranken.

Fig. 4a. u. b. Beide Füsse eines 2jährigen Patienten mit vor 13 Jahren redressiertem rechtsseitigem Klumpfuss.

Fig. 5. Sirenenbildung. Sympus dipus.

Fig. 6. Sirenenbildung. Sympus apus.

Druck von Hesse & Becker in Leipzig.

WELLCOME LIBRARY INSTITUTE

Neue Photogr. Gesellsch. A.-G. Berlin-Steglitz.

Verlag von Lucas Gräfe & Sillem in Hamburg.

3

5

Neue Photogr. Gesellsch. A.-G. Berlin-Steglitz. Verlag von Lucas Gräfe & Sillem in Hamburg.

1

3

4

2

5

Neue Photogr. Gesellsch. A.-G. Berlin-Steglitz. Verlag von Lucas Gräfe & Sillem in Hamburg.

Neue Photogr. Gesellsch. A.-G. Berlin-Steglitz. Verlag von Lucas Gräfe & Sillem in Hamburg.

Neue Photogr. Gesellsch. A.-G. Berlin-Steglitz. Verlag von Lucas Gräfe & Sillem in Hamburg.

1

3a

4b

5a

3b

2a

4a

2b

4b

Neue Photogr. Gesellsch. A.G. Berlin-Steglitz. Verlag von Lucas Gräfe & Sillem in Hamburg.



6

2

4a

5

3

1

4b

Neue Photogr. Gesellsch. A.-G. Berlin-Steglitz. Verlag von Lucas Gräfe & Sillem in Hamburg.

Lucas Gräfe & Sillem, Verlagsbuchhandlung in Hamburg.

Fortschritte auf dem Gebiete der Röntgenstrahlen

Herausgeber: Dr. med. **Albers-Schönberg**

sind ein Fachblatt für den mit Röntgenstrahlen zu **diagnostischen** und **therapeutischen** Zwecken arbeitenden Arzt. Jede Nummer bringt eine Reihe **Originalarbeiten** verschiedenen Inhaltes mit Textbildern und photographischen Tafeln; ferner eine Zusammenstellung der wichtigeren einschlägigen Publikationen, sowie Berichte aus Gesellschaften und Kongressen. Durch **physikalische** und **technische Arbeiten** wird der Arzt stets über dasjenige, was er unbedingt kennen und wissen muss, auf dem Laufenden erhalten. Auch für diejenigen, welche etwas weiter in das theoretische Gebiet der Röntgenwissenschaft eindringen wollen, wird durch Publikationen und Referate gesorgt. Für die **Bedürfnisse der Praxis** ist seitens der Redaktion eine **Auskunftsstelle** eingerichtet worden, welche den Lesern auf Anfrage Auskünfte und Ratschläge jeder Art unentgeltlich auf dem Wege der Privatkorrespondenz oder bei Angelegenheiten von allgemeinem Interesse, in der Zeitschrift erteilt.

Die Zeitschrift hat im Oktober 1901 ihren 5. Band seit dem Jahre 1897 begonnen.

Preis für den Band von 6 Heften 30 Mark.

Als Ergänzung hierzu erscheint:

Archiv und Atlas

der

Normalen und pathologischen Anatomie in typischen Röntgenbildern.

Band 1: **Die Entwicklung des menschlichen Knochengerüstes** während des fötalen Lebens von **Lambertz,** Stabsarzt bei der Kaiser Wilhelms-Akademie. Mit 10 Tafeln und 20 Abbild. im Text. M. 12.—.

Band 2: **Die angeborenen Verbildungen der oberen Extremitäten** von **Privatdozent Dr. Georg Joachimsthal.** Mit 8 Tafeln und 24 Abbild. im Text M. 9.—.

Band 3: **Die angeborene Luxation des Hüftgelenks** von **Geh. Med.-Rat Prof. Dr. Max Schede.** Mit 8 Tafeln. M. 8.—.

Band 4: **Die topographische Anatomie der oberen Extremität** von **Doz. Dr. R. Jedlička, Dr. G. Kratzenstein** und **Dr. W. Scheffer.** Mit 14 Tafeln. M. 10.—.

Band 5: **Frakturen und Luxationen I.** Die Frakturen und Luxationen der Finger und des Carpus, die Frakturen des Metacarpus und der Vorderarmknochen von **Prof. Dr. M. Oberst.** Mit 192 Röntgenbildern auf 22 Tafeln. M. 20.—.

Band 6: **Die röntgenologische Diagnostik der Erkrankungen der Brusteingeweide** von **Dr. Guido Holzknecht.** Mit 60 Abbildungen im Text und 50 Röntgenbildern auf 8 Tafeln. M. 25.—.

Band 7: **Die Schussverletzungen** von **Generalarzt Dr. Schjerning, Stabsarzt Dr. Thöle** und **Stabsarzt Dr. Voss.** Mit 72 Abbildungen im Text und 34 Tafeln. M. 40.—.

Band 8: **Die angeborenen Verbildungen der unteren Extremitäten** von **Privatdozent Dr. Georg Joachimsthal.** Mit 9 Tafeln und 52 Abbildungen im Text. M. 12.—.

In Vorbereitung:

Band 9: **Die Entwicklung des Knochensystems nach der Geburt** mit 15 Tafeln.
Obere Extremität von **Privatdozent Dr. Wilms** in **Leipzig.**
Untere Extremität von **Dr. C. Sick,** Oberarzt der chirurg. Abteilung des Krankenhauses Hamburg-Eppendorf.

Druck von Hesse & Becker in Leipzig.